

Ictus isquémico por endocarditis trombótica no bacteriana

Eduardo Castiñeira-Córcoles¹, Sandra Lamrani-Castellanos¹

Servicio de Medicina Interna, Hospital General Universitario Dr. Balmis, Alicante, España

Recibido: 02/06/2024

Aceptado: 07/11/2024

En línea: 31/12/2024

Citar como: Castiñeira-Córcoles E, Lamrani-Castellanos S. Ictus isquémico por endocarditis trombótica no bacteriana. Rev Esp Casos Clin Med Intern (RECCMI). 2024 (diciembre); 9(3): 137-139. doi: <https://doi.org/10.32818/reccmi.a9n3a10>.

Cite this as: Castiñeira-Córcoles E, Lamrani-Castellanos S. Ischemic stroke due to nonbacterial thrombotic endocarditis. Rev Esp Casos Clin Med Intern (RECCMI). 2024 (December); 9(3): 137-139. doi: <https://doi.org/10.32818/reccmi.a9n3a10>.

Autor para correspondencia: Eduardo Castiñeira Córcoles. eduucc98@gmail.com

Palabras clave

- Endocarditis trombótica no bacteriana
- Ictus isquémico

Resumen

La endocarditis trombótica no bacteriana (ETNB), antes conocida como endocarditis marántica, es una entidad muy poco frecuente en la práctica clínica. Se expone a continuación el caso clínico de una paciente con antecedente de neoplasia pulmonar que presentó ictus isquémico como manifestación de dicha enfermedad, el diagnóstico a través de la clínica y la ecocardiografía, el tratamiento anticoagulante y el mal pronóstico a corto plazo.

Keywords

- Nonbacterial thrombotic endocarditis
- Ischemic stroke

Abstract

Nonbacterial thrombotic endocarditis (NBTE), formerly known as marantic endocarditis, is a very rare entity in clinical practice. The clinical case of a patient with a history of lung neoplasia who presented ischemic stroke as a manifestation of said disease is presented below as well as its diagnosis through clinical and echocardiography, anticoagulant treatment and a very poor prognosis.

Puntos destacados

- La endocarditis marántica o ETNB es una entidad poco frecuente asociada a estados protrombóticos (neoplasias, trombofilias, etc.), que puede condicionar embolismos de repetición.
- Precisa de una alta sospecha diagnóstica y un despistaje de enfermedad infecciosa relacionada.

y portadora de hemofilia. Hipertensión arterial tratada con enalapril con buen control. Antecedente de adenocarcinoma pulmonar en lóbulo superior derecho (LSD) estadio IV B con mutación EGFR positiva (exón 19), en tratamiento con afatinib.

Ictus isquémico en arteria cerebral media izquierda de etiología cardioembólica no tratado por mejoría. Fibrilación auricular paroxística anticoagulada con enoxaparina.

Introducción

La endocarditis trombótica no bacteriana (ETNB) es una entidad poco frecuente, encontrada la mayoría de veces en autopsias. Se caracteriza por el depósito de trombos plaquetarios estériles sobre las válvulas del corazón.

No tiene predilección por sexo y puede ocurrir a cualquier edad, aunque es más frecuente entre la cuarta y octava década de la vida. Se debe pensar en ella en pacientes con neoplasias activas o enfermedades reumatológicas que presenten signos o síntomas de embolización a distancia, en ausencia de fiebre o clínica infecciosa¹.

Caso clínico

Antecedentes

Mujer de 56 años. Fumadora de 4/5 cigarrillos diarios con un consumo acumulado de 9 años/paquete. Sin hábito enólico. Alergia al ácido acetil salicílico

Enfermedad actual

Mujer de 56 años trasladada a Urgencias por SVB por presentar unos minutos después de levantarse, sobre las 8 de la mañana, episodio de pérdida de fuerza en hemicuerpo izquierdo, desviación de la comisura bucal y mirada hacia su derecha, con disminución del nivel de consciencia y baja respuesta a estímulos.

Exploración física

- Constantes: Glucemia: 100 mg/dL, TA: 137/81 mmHg, Tª: 36,9°C, FC: 97 lat/min, Sat O₂: 100% basal, TAM: 95 mmHg.
- Auscultación cardiaca: Rítmica, sin soplos ni rones.
- Auscultación respiratoria: Hipoventilación en hemitórax derecho.
- Sin estigmas cutáneos de embolia periférica.
- Exploración neurológica: Escala de ictus del NIH (NIHSS). Desviación OC a la derecha. Hemianopsia homónima derecha. Paresia facial derecha leve. Hemiparesia izquierda. Hipoestesia izquierda. Disartria moderada. Extinción parcial.

Pruebas complementarias

Análítica sanguínea:

- Bioquímica: Creatinina 1,15 mg/dL (normal 0,50-0,90 mg/dL), FG 53,17 mL/min (normal >60), troponina T ultrasensible 110 ng/L (normal 0-14), PCR 3,55 (normal <0,50), proBNP 2394 pg/mL (normal 0-125 pg/mL).
- Hemograma: Leucocitos 11340 (normal 4500-11000), hemoglobina 11,30 g/dL (normal 11,50-16 g/dL), plaquetas 181000 (normal 150000-400000).
- ECG: Ritmo sinusal. PR<0,2. QRS<0,12. Sin alteraciones de la repolarización.
- RX PA de tórax: Masa pulmonar en LSD ya conocida (figuras 1 y 2).
- TC craneal multimodal urgente: Hallazgos compatibles con signos de isquemia precoz en territorio superficial de la ACM derecha (frontoparietal).
- AngioTC craneal: Oclusión de M2 derecha (figura 3).

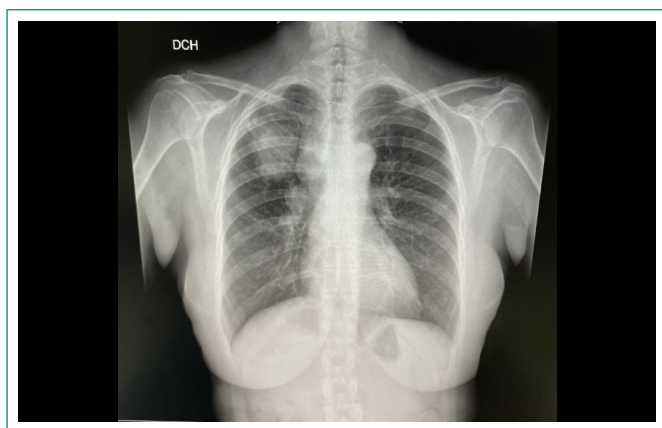


Figura 1. RX de tórax PA con masa ya conocida en LSD.

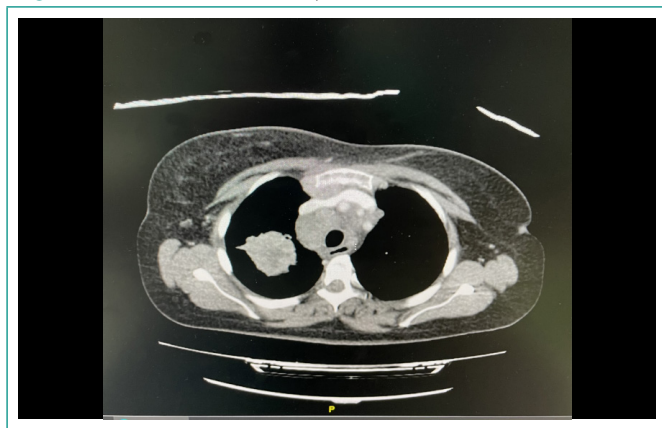


Figura 2. TC de tórax con contraste donde se observan hallazgos similares con mayor definición.

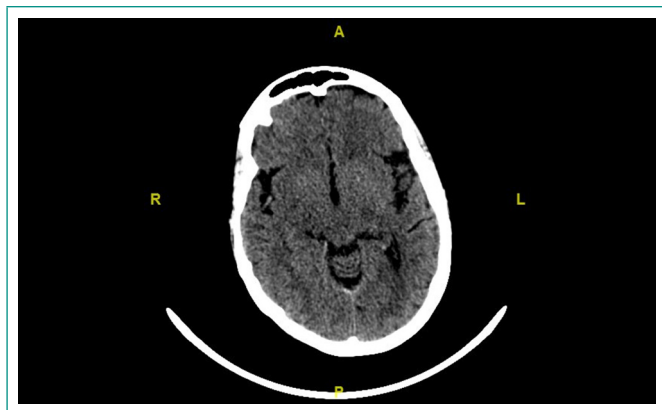


Figura 3. Angio TC craneal con contraste con oclusión de segmento M2 en arteria cerebral media derecha.

Evolución y diagnóstico

Se realizó trombectomía mecánica primaria y la paciente fue ingresada en la unidad de Ictus. Durante la exploración física en planta, se objetivó nueva aparición de soplo sistólico en borde esternal izquierdo (no auscultado previamente), lo que motivó la solicitud de ecocardiografía transtorácica (ETT) y transesofágica (ETE) (figura 4), concluyendo la presencia de insuficiencia mitral ligera (grado II) con dos jets, uno hacia el septo interauricular y otro hacia cara lateral, así como una gran vegetación sobre válvula mitral.

La imagen se encontraba anclada en la válvula mitral, localizada a nivel de P3-A3, que incluía la comisura, con un diámetro de 13x12mm, adherida a la cara auricular, siguiendo el movimiento de los velos, que generaba un ligero aumento de gradiente transmitral (gradiente medio 4 mmHg), sin producir estenosis significativa, y la insuficiencia mitral ya descrita (R PISA 4,24mm).

Dado el contexto clínico (sin fiebre ni sintomatología infecciosa), y puesto que todos los hemocultivos solicitados durante el ingreso (3) resultaron negativos, se concluyó que podría corresponder a una masa trombótica estéril adherida a ese nivel, compatible con endocarditis marántica.

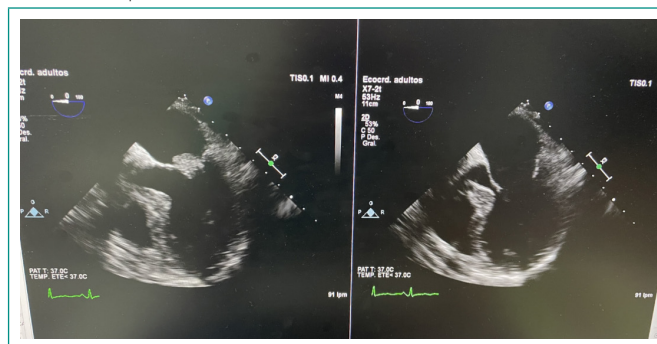


Figura 4. Ecocardiografía transesofágica donde se observa gran vegetación sobre válvula mitral.

Discusión y conclusiones

La endocarditis trombótica no bacteriana (ETNB), también conocida como endocarditis marántica, constituye un tipo de endocarditis no infecciosa caracterizada por el depósito de trombos plaquetarios estériles en las válvulas cardíacas. Las válvulas más comúnmente afectadas son la aórtica y la mitral, siendo las válvulas sanas más susceptibles que las ya dañadas. Esta afección presenta una tendencia a la formación de émbolos en aproximadamente el 42% de los casos. Se trata de una patología infrecuente, cuya identificación se realiza principalmente en autopsias. Es más prevalente entre la cuarta y la octava década de la vida, sin una clara preferencia por uno u otro sexo^{1,2}.

La ETNB se observa con mayor frecuencia en pacientes con neoplasias malignas avanzadas (por ejemplo, adenocarcinoma de pulmón, colon, ovario, vías biliares, próstata, páncreas y tumores productores de mucina), así como en aquellos con enfermedades reumatológicas como lupus eritematoso sistémico (LES), síndrome antifosfolípido (SAF), artritis reumatoide (AR), entre otras. Además, puede desarrollarse como complicación de procesos agudos tales como sepsis, infecciones (como neumonía, pielonefritis, y tuberculosis) o quemaduras extensas³.

La mayoría de los pacientes con ETNB permanecen asintomáticos hasta que se presenta un episodio de embolización, que puede afectar diversos órganos como el SNC, el bazo, los riñones, la piel y las extremidades. Es importante señalar que la fiebre y otros signos clínicos de infección suelen estar ausentes. Además, durante la exploración física, menos de la mitad de los pacientes presenta un soplo cardíaco detectable.

Para el diagnóstico, se recomienda realizar una analítica sanguínea que incluya hemograma, pruebas bioquímicas, de coagulación y autoinmunidad, así como tres hemocultivos, serologías y PCR para *Coxiella*, *Legionella* y *Brucella*. Asimismo, es fundamental llevar a cabo una búsqueda de malignidad oculta mediante pruebas complementarias dirigidas. En pacientes con sospecha de afectación del SNC, se debe solicitar un TAC/RM cerebral. También es recomendable realizar una ETT y ETE para evaluar la presencia de vegetaciones valvulares¹.

La principal entidad para incluir en el diagnóstico diferencial en estos casos sería la endocarditis infecciosa. Dado el antecedente de neoplasia pulmonar avanzada, con hemocultivos negativos, sin signos ni síntomas que sugieran la presencia de una enfermedad infecciosa, y apoyándonos en la presencia de una vegetación sobre la válvula mitral con embolismos recurrentes en SNC a pesar de anticoagulación, el diagnóstico más probable en este contexto es la ETNB^{1,4}.

El tratamiento de elección en la actualidad es la anticoagulación, utilizando heparina de bajo peso molecular (HBPM) o heparina no fraccionada (HNF). Las indicaciones para la cirugía, como la escisión de vegetaciones o el reemplazo valvular, son las mismas que para la endocarditis infecciosa, como en casos de insuficiencia cardíaca o rotura aguda de válvula, pero diversos estudios sugieren que la prevención de embolismo recurrente constituye la principal razón para la intervención quirúrgica. Es fundamental tratar las causas subyacentes que dan lugar a la ETNB⁴.

En el caso de la paciente en cuestión, se reportó su fallecimiento a los pocos meses debido a un nuevo evento isquémico, esta vez afectando los miembros inferiores.

Financiación, conflicto de intereses y consentimiento informado

El presente trabajo no ha recibido ayudas específicas provenientes de agencias del sector público, sector comercial o entidades sin ánimo de lucro. Los autores declaran carecer de conflicto de intereses y disponen de la autorización o consentimiento informado de los involucrados en este caso.

Bibliografía

1. Bauer KA. Nonbacterial thrombotic endocarditis. In Douketis JD (Ed). UpToDate. Waltham, Mass. 2024. Accesible en: <https://www.uptodate.com/contents/nonbacterial-thrombotic-endocarditis> (último acceso nov. 2024).
2. Llenas-García J, Guerra-Vales JM, Montes-Moreno S, López-Ríos F, Castellón-Fernández FJ, Chimeno-García J. Endocarditis trombótica no bacteriana: estudio clínico-patológico de una serie necrópsica. *Rev Esp Cardiol*. 2007; 60(5): 493-500. doi: [https://doi.org/10.1016/S0300-8932\(07\)75066-2](https://doi.org/10.1016/S0300-8932(07)75066-2) (último acceso nov. 2024).
3. Herrera de Pablo P, Esteban Esteban E, Giménez Soler JV, Pareja Martínez A, Moscoso del Prado J. Endocarditis trombótica no bacteriana como manifestación inicial de neoplasia pulmonar. *An Med Interna*. 2004; 21(10): 495-7. doi: <https://doi.org/10.4321/s0212-71992004001000007> (último acceso nov. 2024).
4. Martín Guerra JM, Martín Asenjo M, Iglesias Pérez C, Dueñas Gutiérrez CJ, Gil González I. Endocarditis trombótica no bacteriana: un estado de hipercoagulabilidad. *Med Clín Prác*. 2019; 2(1): 6-7. doi: <https://doi.org/10.1016/j.mcp.2018.11.003> (último acceso nov. 2024).