Revista Española de
Casos Clínicos
en Medicina Interna
RECCMI Spanish Journal of Case Records in Internal Medicine

Volumen 9. Número 1. Abril 2024. ISSN 2530-0792

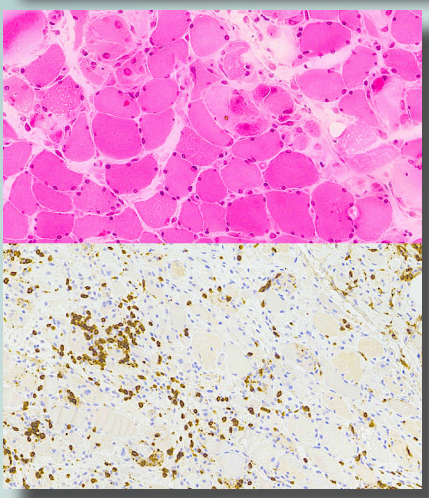

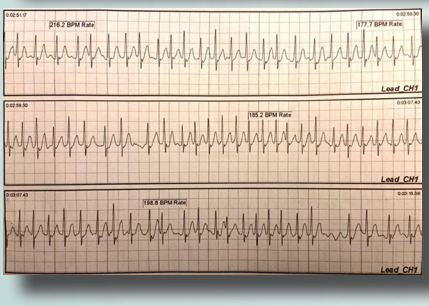

Editorial

Los intangibles de la publicación de casos clínicos 1
Carlos María San Román-Terán, María Dolores Martín-Escalante

Casos clínicos

Apalutamida y enfermedad intersticial pulmonar, una asociación a tener en cuenta 3
Manuel Raya-Cruz, Rocío Córdoba-Peinado, José Juan Moreno-Sánchez, José Luis Fernández-Reyes, Francisco Gómez-Delgado

Dolor abdominal en paciente con tumoraciones submandibulares 6
Manuel Alexander Arévalo-Vargas, José Luis Cotrina-Castañeda, Sergio Octavio Vasquez-Kunze, Héctor Jesús Sosa-Valle, Natalí Leiva-Reyes

Fungoma intracardiaco como manifestación atípica de coccidioidomicosis diseminada 10
Jessrel Sharon Valencia-Álvarez, Beatriz Epitacio-Neri, Jessica Jael Parra-Flores

No todo es carcinomatosis peritoneal. Diagnóstico diferencial de la afectación peritoneal 14
Claudia Alcázar-Rubio, Isabel Martínez-Castilla, María Cruz Carreño-Hernández, Esther Montero-Hernández

Poliartritis y lesión cervical de etiología inesperada 17
Anna Gállego-Rodríguez, Javier Ramos-Lázaro, Albert Casals-Urquiza, Anna Díaz-Prieto, Jordi Casademont

Manejo de síndrome de intestino corto refractario 20
Nieves Sánchez-Martín, María Delgado-Ferrary, Rafael Cano-Alba, Francisco Jesús Olmo-Montes

Microangiopatía trombótica en el seno de una prostatitis aguda 23
Arturo Muñoz-Blanco, Beatriz Pérez-Monte Mínguez, Rebeca Fuerte-Martínez, José Luis Valle-López, Jorge Francisco Gómez-Cerezo

Angiosarcoma cardiaco, un caso clínico 26
Lucas Mª López-Requejo, Laura Porcel-Salud, María Antonia Salud-Salvia, José Alberto Arranz-Caso

Síncope recurrente por fibrilación auricular paroxística como forma de presentación de hipertiroidismo apático 29
Joaquín Ferreira-Bacciarini

Absceso hepático invasivo recidivante por *Klebsiella mucoviscidosa* 32
Ximena-Andrea Cano-Narváez, Jorge Andrés-Soler, Bárbara Gomila-Sard, Leyre Darocas-Garrigues

Dermatomiositis grave: enfermedades autoinmunes y su retraso diagnóstico 35
Salvador Aguilar-Alba, Esperanza Sastre-Menor, Alba Quirós-Jiménez, Rafael Ángel Fernández de la Puebla-Giménez, Inmaculada Sánchez-Ramírez

Nota editorial

Agradecimiento a los revisores de 2023 39
María Dolores Martín-Escalante y Carlos María San Román-Terán

RECMI

RECCMI
Revista Española de
Casos Clínicos
en Medicina Interna
Spanish Journal of Case Records in Internal Medicine

Consejo Consultivo de Dirección

Lèlita Santos
Sociedad Portuguesa de Medicina Interna (SPMI)
Carlos Walter Conteras
Camarena Sociedad Peruana de Medicina Interna (SPMI)
Mariflor Vera
Sociedad Venezolana de Medicina Interna (SVMI)
Robert S. Díaz Bautista
Asociación Dominicana de Médicos Internistas (ADOMEINT)
José Javier Arango Álvarez
Asociación Colombiana de Medicina Interna (ACMI)
Diego Graña
Sociedad de Medicina Interna de Uruguay (SMIU)
Faustino Morales Gómez
Colegio de Medicina Interna de México (CMIM)
Diego Brosio
Sociedad Argentina de Medicina Interna (SAMI)
Annelise Goecke Sariego
Sociedad Médica de Santiago Sociedad Chilena de Medicina Interna (SMS-Chile)
Omar Castillo Fernández
Sociedad Panameña de Medicina Interna (APMI)
Juana Carretero Gómez
Sociedad Española de Medicina Interna (SEMI)
Montserrat Chimeno Viñas
Sociedad Española de Medicina Interna (SEMI)
José Manuel Porcel Pérez
Sociedad Española de Medicina Interna (SEMI)
Emilio Casariego Vales
Sociedad Española de Medicina Interna (SEMI)
Antonio Zapatero Gaviria
Sociedad Española de Medicina Interna (SEMI)
Ricardo Gómez Huelgas
Sociedad Española de Medicina Interna (SEMI)
Jesús Diez Manglano
Sociedad Española de Medicina Interna (SEMI)
Pablo Pérez Martínez
Sociedad Española de Medicina Interna (SEMI)
Mª Dolores Martín Escalante
SEMI Editora Asociada de RECCMI
Carlos Mª de San Román y de Terán
SEMI Director Editor-Jefe de RECCMI

Consejo Editorial

Luís Campos
Sociedad Portuguesa de Medicina Interna (SPMI)
Pedro Almagro Mena
Sociedad Española de Medicina Interna (SEMI)
Enrique Calderón Sandubete
Sociedad Española de Medicina Interna (SEMI)
Miquel Aranda Sánchez
Sociedad Española de Medicina Interna (SEMI)
Luis Alberto Cámera
Sociedad Argentina de Medicina Interna (SAMI)
Jesús Javier Canora Lebrato
Sociedad Española de Medicina Interna (SEMI)
Adolfo Díez Pérez
Sociedad Española de Medicina Interna (SEMI)
Francesc Formigá Pérez
Sociedad Española de Medicina Interna (SEMI)
Jordi Forteza Rey-Borradellas
Sociedad Española de Medicina Interna (SEMI)
Javier García Alegría
Sociedad Española de Medicina Interna (SEMI)
María Teresa Herranz Marín
Sociedad Española de Medicina Interna (SEMI)
Pablo Pérez Martínez
Sociedad Española de Medicina Interna (SEMI)
María Guil García
Sociedad Española de Medicina Interna (SEMI)
Juan Jiménez Alonso
Sociedad Española de Medicina Interna (SEMI)
Jesús Millán Núñez-Cortés
Sociedad Española de Medicina Interna (SEMI)
Manuel Monreal Bosch
Sociedad Española de Medicina Interna (SEMI)
Francisco Pérez Jiménez
Sociedad Española de Medicina Interna (SEMI)
Julio Sánchez Román
Sociedad Española de Medicina Interna (SEMI)
Rosa Mª Solans Alberich
Sociedad Española de Medicina Interna (SEMI)
Manuel Méndez Bailón
Sociedad Española de Medicina Interna (SEMI)

Consejo de Redacción

Josefa Andrea Aguilar García
Hospital Costa del Sol, Marbella, Málaga, España
Leopoldo Anarte Salvador
Hospital Universitari Parc Taulí, Sabadell, Barcelona, España
José Carlos Arévalo Lorido
Hospital Universitario de Badajoz, Badajoz, España
Beatriz Avilés Bueno
Hospital Costa del Sol, Marbella, Málaga, España
Maximo Bernabéu Witel
Hospital Universitario Virgen del Rocío, Sevilla, España
Luis Cabezudo Molleda
Hospital General Río Carrión, Palencia, España
Jorge Calderón Parra
Hospital Puerta de Hierro, Majadahonda, Madrid, España
Begoña Cortés Rodríguez
Hospital Universitario Reina Sofía, Córdoba, España
Ángel Pedro Crisolino-Pozas
Hospital Ernest Lluch, Calatayud, Zaragoza, España
Salvador García Morillo
Hospital Universitario Virgen del Rocío, Sevilla, España
Víctor José González Ramallo
Hospital General Universitario Gregorio Marañón, Madrid, España
María Guil García
Hospital Regional Universitario de Málaga, Málaga, España
Francisco Martos Pérez
Hospital Costa del Sol, Marbella, Málaga, España
Reinaldo Luis Menéndez Capote
Instituto de Medicina Tropical Pedro Kourí, La Habana, Cuba
Javier Moreno Díaz
Hospital Universitario Miguel Servet, Zaragoza, España
Luis Guillermo Moreno Madrigal
Instituto Mexicano Del Seguro Social, Coah, México
Julián Olalla Sierra
Hospital Costa del Sol, Marbella, Málaga, España
Luis Alberto Pallás Beneyto
Hospital Lluís Alcanyís de Xàtiva, Valencia, España
Igor Romaniouk Jakovler
Hospital Vithas Valencia 9 de Octubre, Valencia, España
Carlos Romero Gómez
Hospital Costa del Sol, Marbella, Málaga, España
Juan Diego Ruiz Mesa
Hospital Regional Universitario de Málaga, Málaga, España
Luis Sáez Comet
Hospital Universitario Miguel Servet, Zaragoza, España
José Alberto San Román Calvar
Hospital Clínico de Valladolid, Valladolid, España
Trinitario Sánchez Montón
Complejo Hospitalario Universitario de Cartagena, Murcia, España
Emilio Santín Piñero
Hospital Comarcal de la Axarquía, Velez-Málaga, Málaga, España
José Velilla Marco
Hospital Universitario Miguel Servet, Zaragoza, España
José Luis Zambrana García
Hospital de Montilla, Montilla, Córdoba, España

Comité de Dirección

Director, Editor Jefe
Carlos M.ª de San Román y de Terán
Ex-Jefe de Servicio de Medicina Interna
Hospital Comarcal de La Axarquía, Vélez-Málaga (Málaga, España)

Editora Asociada
M.ª Dolores Martín Escalante
Jefa de Servicio de Medicina Interna
Hospital Costa del Sol
Marbella (Málaga, España)

Coordinadora Editorial
Sofía Fernández Becerra
Sociedad Española de Medicina Interna, Madrid (España)

Director Editorial
Sergio Mata Redondo
Grupo CTO,
Madrid (España)

Coordinadora Editorial
Roxana Cerdá Cosme
Grupo CTO,
Madrid (España)

Maquetador Editorial
Óscar Díaz González
Grupo CTO,
Madrid (España)

La composición de estos Consejos se actualiza permanentemente (última actualización, 16 de diciembre de 2024)

RECCMI
Revista Española de Casos Clínicos en Medicina Interna
Spanish Journal of Case Records in Internal Medicine

Rev Esp Casos Clin Med Intern (RECCMI). 2024 (abril); 9(1): 1-2 doi: https://doi.org/10.32818/reccmi.a9n1a1

Los intangibles de la publicación de casos clínicos

Desde el inicio, en junio de 2016, de la Revista Española de Casos Clínicos en Medicina Interna (RECCMI)[1] hemos mantenido una política de editoriales en los sucesivos números tratando de destacar las ventajas y razones académicas que la exposición de casos clínicos supone para el progreso del conocimiento científico en medicina clínica.

Algunos avances importantes en la definición, diagnóstico y tratamiento de enfermedades han tenido su origen en la publicación de casos clínicos como el de la bacteria *Helicobacter pylori*[2], la enfermedad de la alcaptonuria[3] o el fármaco colchicina, para tratar la fiebre mediterránea familiar (FMF)[4]. Pero todos somos conscientes del nivel inferior que los casos clínicos ocupan en la evidencia científica[5].

Sin embargo, los casos clínicos resultan cruciales en algunos aspectos que han sido destacados en los sucesivos editoriales de RECCMI. Como serían: la descripción de efectos adversos de algunas prácticas o tratamientos[6] o la evaluación de medicamentos, pautas terapéuticas y farmacovigilancia[7]; la fundamental e indudable fortaleza en la enseñanza del pensamiento crítico[8]; el inicio de los recién llegados a la clínica como practicantes de la «metodología activa» en el análisis de casos[9]; el aporte de datos individuales a la «big data» y su influencia en los estudios y conclusiones epidemilógicas[10]; la necesaria presencia de detalles clínicos y sociales en la deliberación bioética y social[11]; el acercamiento a la realidad de los principios teóricos de la ciencia en el dilema de los recursos dispuestos[12]; el servicio que ofrecen como punto de partida e inspiración para la investigación clínica[13]; el fomento de la observación clínica como «curiosos» racionales de una necesidad permanentemente insatisfecha[14], y, la iniciación en el abordaje de la escritura de un manuscrito en blanco que debe ser cumplimentado bajo las normas formales de la edición científica[15].

Por otro lado, estos editoriales también han destacado la adquisición de la experiencia crítica y formal de los revisores protagonistas del sistema de «revisión por pares», fundamentales en los procesos de la escritura científica[16] y, además, han señalado la dualidad del editor de revistas científicas entre la aportación claramente positiva del aprendizaje y descubrimiento de condiciones raras o inusuales que fomentan la innovación, por un lado[17] y por otro, la flagrante y meridiana realidad que supone ser el último escalón en la pirámide de la medicina basada en la evidencia y el impacto curricular poco brillante[18].

En una búsqueda bibliográfica hemos encontrado evidencia de que los trabajos publicados en «edad juvenil» tienen influencia en el desarrollo de líneas de investigación en épocas posteriores, así como en la carrera académica y en la participación en nuevas publicaciones más adelante[19]. Sin embargo, no hay en nuestro conocimiento una aproximación a los sentimientos personales individuales producidos por el hecho de ver «negro sobre blanco» la presencia en una publicación científica por vez primera.

Con el ánimo de explorar la repercusión de las primeras publicaciones, hemos planteado una encuesta limitada, entre los socios de la Sociedad Española de Medicina Interna, intentando conocer qué supuso, en términos de felicidad, satisfacción, ilusión y motivación, el primer trabajo publicado en una revista científica, cuyos resultados exponemos en esta ocasión.

A las preguntas sobre el recuerdo de la primera publicación, caso clínico o no, y su significado en los términos expuestos de alegría/felicidad, ilusión, satisfacción y motivación, escalado de 1 a 10, se recibieron 249 respuestas de internistas. Se segmentaron por edades y la participación fue del 7% hasta los 30 años (suponen un 15% de los socios), del 25% para los internistas entre 30 y 40 años (siendo el 33% de los socios), del 24% para los años 40 a 50 (siendo el 23% de los socios), participación del 22% para los socios de 50 a 60 años (siendo el 14% de los socios), del 11% para los años 60 a 70 (siendo el 22% de los socios), y 16% de participación para los más de 70 años (siendo el 22% de los socios respectivamente).

El 80% de los encuestados recordaban con exactitud cuál había sido su primera publicación, que en la mitad había sido un caso clínico. La mayoría (83,2%) había publicado durante el periodo de residencia y solo un 6% durante la licenciatura, sin diferencias significativas respecto a cada grupo de edad.

En cuanto a la evaluación subjetiva de la repercusión personal de esa publicación en términos de alegría/felicidad, ilusión, satisfacción y motivación, los resultados arrojaron una valoración superior al 70% (8 a 10 sobre un máximo de 10) en las cuatro estimaciones (70,5%, 74,2%, 75,1% y 71,8%, respectivamente) **(figura 1).** Sin diferencias significativas entre casos clínicos u otras publicaciones.

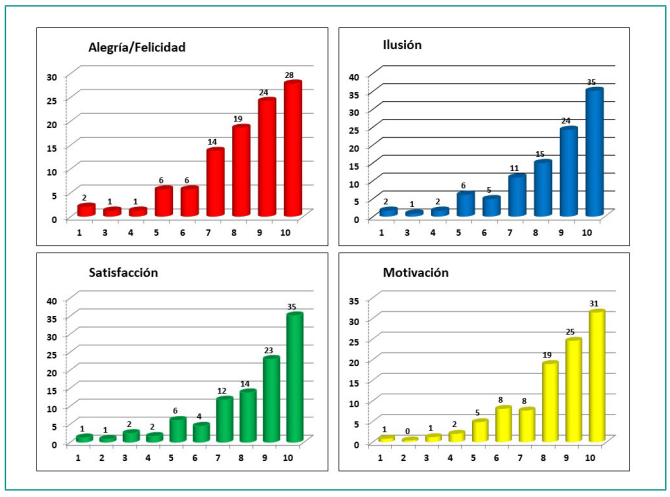

Figura 1. Respuestas a la valoración de 1 a 10 en los términos expuestos.

Concluimos que en todo momento y, más aun en épocas como la actual, en la que el cansancio extremo y algunos otros factores inciden en la sensación de «burnout» –entendido como el desgaste profesional cuando se percibe diferencia entre sus propios ideales y la realidad de su vida laboral[20,21]–, el estímulo individual que supone la primera publicación, en este caso mayoritariamente casos clínicos, se consagra como algo extremadamente valorable y estimulante en la mente y el espíritu de los internistas. Calificar la publicación de casos clínicos u otros trabajos de iniciación de los jóvenes especialistas únicamente en términos de «impacto» o índices al uso es una perspectiva pobre y algo miope en cuanto al intangible valor global que tiene.

AGRADECIMIENTOS: A Ricardo Guijarro Merino y Óscar Veloso por el importante apoyo técnico que ha hecho posible este trabajo.

Carlos María San Román-Terán, María Dolores Martín-Escalante
Editores de Revista Española de Casos Clínicos en Medicina Interna (RECCMI), SEMI, Madrid, España

Citar como: San Román-Terán CM, Martín-Escalante MD. Los intangibles de la publicación de casos clínicos. Rev Esp Casos Clin Med Intern (RECCMI). 2024 (abril); 9(1): 2-2. doi: https://doi.org/10.32818/reccmi.a9n1a1.

Cite this as: San Román-Terán CM, Martín-Escalante MD. *The intangible qualities of the clinical cases publication.* Rev Esp Casos Clin Med Intern (RECCMI). 2023 (April); 9(1): 2-2. doi: https://doi.org/10.32818/reccmi.a9n1a1.

Autor para correspondencia: Carlos María San Román-Terán. carlosmihca@gmail.com

Bibliografía

1. San Román-Terán CM, Martín-Escalante MD, Catalano HN, Moreno-Díaz J. Revista Española de Casos Clínicos en Medicina Interna (RECCMI), una nueva aventura de las Sociedades Científicas de Medicina Interna Iberoamericanas. Rev Esp Casos Clin Med Intern (RECCMI). 2016; 1(0): I-II. Accesible en: https://www.reccmi.com/RECCMI/article/view/744 (último acceso mar. 2024).
2. Warren JR, Marshall B. Unidentified curved bacilli on gastric epithelium in active chronic gastritis. Lancet. 1983; 1(8336): 1273-1275. doi: https://doi.org/10.1016/S0140-6736(83)92719-8 (último acceso mar. 2024).
3. Garrod AE. A contribution to the study of alkaptonuria. Med Chir Trans. 1899; 82: 367-394. Accesible en: https://www.ncbi.nlm.nih.gov/pmc/articles/PMC2036698/ (último acceso mar. 2024).
4. Goldfinger SE. Colchicine for familial Mediterranean fever. N Engl J Med. 1972; 287(25): 1302. doi: https://doi.org/10.1056/NEJM197212212872514 (último acceso mar. 2024).
5. San-Román-Terán CM, Merino-Sánchez J. Revista Española de Casos Clínicos en Medicina Interna (RECCMI), nueva sección: Temas al día. Rev Esp Casos Clin Med Intern (RECCMI). 2017 (abr.); 2(1): 1-2. doi: https://doi.org/10.32818/reccmi.a2n1a1 (último acceso mar. 2024).
6. García-Alegría J. Razones para un caso clínico. Rev Esp Casos Clin Med Intern (RECCMI). 2017 (dic.); 2(3): 105-106. doi: https://doi.org/10.32818/reccmi.a2n3a1 (último acceso mar. 2024).
7. Sanjurjo-Sáez M, Lorenzo-Pinto A. La importancia de los casos clínicos para la Farmacia Hospitalaria. Rev Esp Casos Clin Med Intern (RECCMI). 2021 (ago.); 6(2): 1. doi: https://doi.org/10.32818/reccmi.a6n2a1 (último acceso mar. 2024).
8. Aranda-Sánchez M. Los casos clínicos como instrumento de aprendizaje en Medicina. Rev Esp Casos Clin Med Intern (RECCMI). 2018 (ago.); 3(2): 47-48. doi: https://doi.org/10.32818/reccmi.a3n2a1 (último acceso mar. 2024).
9. Suárez-Fernández C. Aprendizaje a través de un caso clínico. Rev Esp Casos Clin Med Intern (RECCMI). 2018 (dic.); 3(3): 105-106. doi: https://doi.org/10.32818/reccmi.a3n3a1 (último acceso mar. 2024).
10. Soriano JB. Los casos clínicos y la historia clínica electrónica desde la perspectiva de la Epidemiología: Big Data, procesamiento de lenguaje natural y otras metodologías. Rev Esp Casos Clin Med Intern (RECCMI). 2019 (ago.); 4(2): 43-44. doi: https://doi.org/10.32818/reccmi.a4n2a1 (último acceso mar. 2024).
11. Feito-Grande L. Los casos clínicos en Bioética: necesidad e idoneidad. Rev Esp Casos Clin Med Intern (RECCMI). 2020 (abr.); 5(1): 1-2. doi: https://doi.org/10.32818/reccmi.a5n1a1 (último acceso mar. 2024).
12. Repullo-Labrador JR. Casos clínicos del mundo real para mejorar la Ciencia, el Arte y la Artesanía de la Medicina, y hacerla más sostenible. Rev Esp Casos Clin Med Intern (RECCMI). 2020 (dic.); 5(3): 103-104. doi: https://doi.org/10.32818/reccmi.a5n3a1 (último acceso mar. 2024).
13. Pérez-Martínez P. El caso clínico como herramienta generadora de hipótesis: un punto de partida para la investigación clínica. Rev Esp Casos Clin Med Intern (RECCMI). 2022 (abr.); 7(1): 1-2. doi: https://doi.org/10.32818/reccmi.a7n1a1 (último acceso mar. 2024).
14. Catalano HN. Casos clínicos: por qué usarlos en la era de la medicina basada en evidencias. Rev Esp Casos Clin Med Intern (RECCMI). 2022 (ago.); 7(2): 1-2. doi: https://doi.org/10.32818/reccmi.a7n2a1 (último acceso mar. 2024).
15. Clavería-Iranzo S. Otra mirada desde la edición científica. Rev Esp Casos Clin Med Intern (RECCMI). 2023 (abr.); 8(1): 1-2. doi: https://doi.org/10.32818/reccmi.a8n1a1 (último acceso mar. 2024).
16. González-Ramallo VJ. La publicación de casos clínicos desde la perspectiva del revisor. Una experiencia necesaria, formativa y gratificante. Rev Esp Casos Clin Med Intern (RECCMI). 2021 (dic.); 6(3): 1-2. doi: https://doi.org/10.32818/reccmi.a6n3a1 (último acceso mar. 2024).
17. Ena-Muñoz J. La importancia educativa de los casos clínicos para un editor de revistas biomédicas. Rev Esp Casos Clin Med Intern (RECCMI). 2023 (ago.); 8(2): 61-62. doi: https://doi.org/10.32818/reccmi.a8n2a1 (último acceso mar. 2024).
18. Porcel JM. Los casos clínicos en las revistas médicas: la visión del editor. Rev Esp Casos Clin Med Intern (RECCMI). 2022 (dic.); 7(3): 1-2. doi: https://doi.org/10.32818/reccmi.a7n3a1 (último acceso mar. 2024).
19. Imamura T, Narang N, Kinugawa K. Earlier first publication is associated with more future publication. Int Heart J. 2023 (sept.); 64(5): 870-874. doi: https://doi.org/10.1536/ihj.23-259 (último acceso mar. 2024).
20. Takenoshita S, Iwakura M, Nagasawa T, Nomura K. Scale development for "great research mentors" and its relationship to mentees' psychological burnout in young physician researchers. Tohoku J Exp Med. 2024 (feb.); 262(2): 51-62. doi: https://doi.org/10.1620/tjem.2023.J102 (último acceso mar. 2024).
21. Raj KS. Well-being in residency: a systematic review. J Grad Med Educ. 2016 (dic.); 8(5): 674-684. doi: https://doi.org/10.4300/JGME-D-15-00764.1 (último acceso mar. 2024).

RECCMI
Revista Española de Casos Clínicos en Medicina Interna
Spanish Journal of Case Records in Internal Medicine

Rev Esp Casos Clin Med Intern (RECCMI). 2024 (abril); 9(1): 3-5 doi: https://doi.org/10.32818/reccmi.a9n1a2

Apalutamida y enfermedad intersticial pulmonar, una asociación a tener en cuenta

Manuel Raya-Cruz, Rocío Córdoba-Peinado, José Juan Moreno-Sánchez, José Luis Fernández-Reyes, Francisco Gómez-Delgado

Servicio de Medicina Interna, Hospital Universitario de Jaén, Jaén, España

Recibido: *22/09/2023* **Aceptado:** *02/12/2023* **En línea:** *30/04/2024*

Citar como: Raya-Cruz M, Córdoba-Peinado R, Moreno-Sánchez JJ, Fernández Reyes JL, Gómez-Delgado F. Apalutamida y enfermedad intersticial pulmonar, una asociación a tener en cuenta. Rev Esp Casos Clin Med Intern (RECCMI). 2024 (abril); 9(1): 3-5. doi: https://doi.org/10.32818/reccmi.a9n1a2.

Cite this as: Raya-Cruz M, Córdoba-Peinado R, Moreno-Sánchez JJ, Fernández Reyes JL, Gómez-Delgado F. *Apalutamide and interstitial lung disease, an association to take into account.* Rev Esp Casos Clin Med Intern (RECCMI). 2024 (April); 9(1): 3-5. doi: https://doi.org/10.32818/reccmi.a9n1a2.

Autor para correspondencia: Manuel Raya-Cruz. manuelraya@hotmail.com

Palabras clave

- Enfermedad pulmonar intersticial
- Cáncer de próstata
- Apalutamida
- Receptor antiandrogénico

Resumen

La enfermedad pulmonar intersticial (EPI) es un grupo heterogéneo de afecciones pulmonares cuya etiología es variada, aunque con frecuencia puede ser secundaria a tóxicos y/o fármacos. Apalutamida es un inhibidor selectivo de los receptores androgénicos con indicación en casos de cáncer de próstata resistente al tratamiento con bloqueo hormonal. Existen muy pocos casos descritos en la literatura sobre la enfermedad pulmonar intersticial asociada al fármaco. Presentamos un paciente en tratamiento con apalutamida que desarrolló una progresión muy rápida de una enfermedad pulmonar intersticial. Se realizó diagnóstico etiológico y se instauró tratamiento con dosis altas de corticoides, a pesar de lo cual el paciente falleció.

Keywords

- *Interstitial lung disease*
- *Prostate cancer*
- *Apalutamide*
- *Antiandrogenic receptor*

Abstract

Interstitial lung disease (ILD) is a heterogeneous group of lung conditions whose etiology is varied, although toxins or other drugs can frequently cause it. Apalutamide is a selective inhibitor of androgen receptors used in cases of prostate cancer resistant to treatment with hormone blockade. There are three cases of drug-associated ILD published to date. We present a patient under treatment with apalutamide who developed a very rapid progression of ILD. An etiological diagnosis was made and treatment with high doses of corticosteroids was established, however, the patient died.

Puntos destacados

- Apalutamida se utiliza en pacientes con neoplasia prostática metastásica.
- La EPI puede ser un efecto secundario indeseable y grave de apalutamida con una evolución tórpida a pesar del tratamiento.

Introducción

Apalutamida es un fármaco bloqueante del receptor de andrógenos con indicación en casos de cáncer de próstata resistentes a la castración química. Los ensayos clínicos llevados a cabo con este fármaco han demostrado efectos secundarios como fatiga, artralgias, pérdida de peso, exantema, prurito, hipercolesterolemia, hipertrigliceridemia e hipotiroidismo, pero solo se han descrito 3 casos de enfermedad pulmonar intersticial (EPI) secundaria a la apalutamida[1,2] desde la autorización de comercialización por la Agencia Española del Medicamento[3] el 4 de febrero de 2019.

Caso clínico

Antecedentes

Varón de 79 años de edad con antecedentes de hipertensión arterial, hiperlipidemia, exfumador desde 2006 con un índice de 40 paquetes/año y consumidor de 2 unidades de bebida estándar (UBE) semanal, sin otros antecedentes de interés. Fue diagnosticado en junio de 2021 de adenocarcinoma de próstata de alto riesgo (antígeno prostático específico [PSA] 45 ng/mL, Gleason 7 (3+4), cT2a) con evidencia de múltiples lesiones óseas metastásicas en el estudio de extensión, así como la evidencia de un leve patrón intersticial de predominio reticular y subpleural en bases pulmonares no conocido previamente **(figura 1).** En julio de 2021 se inició tratamiento combinado con análogos de la hormona liberadora de gonadotrofinas (GnRH) triptolerina 22,5 mg semestral y tratamiento antiandrogénico con bicalutamida 50 mg diarios durante 30 días con posterior introducción de apalutamida 240 mg (4 comprimidos cada 24 horas vía oral).

En octubre de 2021 acudió a urgencias por inicio de disnea progresiva hasta hacerse de moderados esfuerzos. Se realizó radiografía de tórax que mostró un patrón intersticial bilateral **(figura 2A),** iniciándose tratamiento con prednisona 60 mg durante 3 días en pauta descendente (reducción a 30 mg durante 3 días y 15 mg durante 3 días), y terapia inhalada con furoato de fluticasona/vilanterol 184/22 mcg, 1 inhalación cada 24h. En diciembre de 2021 acudió a valoración en consulta de Urología, donde destacaba exantema cutáneo generalizado y persistencia de la disnea por lo que se realizó radiografía de tórax donde se evidenció un empeoramiento del patrón intersticial **(figura 2B).** Se retiró apalutamida durante dos semanas, con persistencia de la disnea y mejoría del exantema por lo que se reinició apalutamida con una dosis menor (180 mg cada 24 horas vía oral).

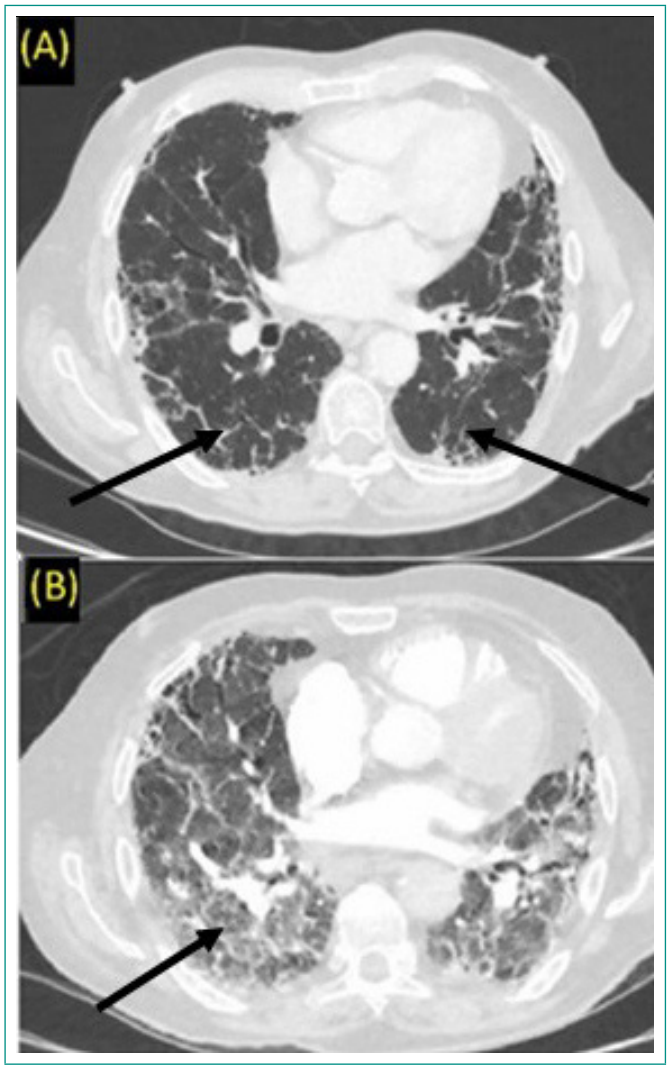

Figura 1. (A) TAC pulmonar previo al inicio del tratamiento. **(B)** Angio-TAC torácico al ingreso.

Enfermedad actual, exploración física y pruebas complementarias

En febrero de 2022 consultó en el Servicio de Urgencias por disnea, presentando una TA de 118/78 mmHg, FR: 23rpm y SpO_2 basal: 88% con mejoría hasta 95% tras inicio de oxigenoterapia con cánula nasal a 2 lpm. En la exploración física destacaban crepitantes secos bilaterales y en la analítica se evidenció elevación discreta de dímero-D (847 ng/mL). Asimismo, se realizó radiografía de tórax **(figura 2C),** un electrocardiograma que presentaba QRS ancho con bloqueo de rama derecha de nueva aparición y una ecocardioscopia con dilatación de cavidades derechas. También se realizó angiotomografía axial computerizada (TAC) **(figura 1B)** mostrando un patrón pulmonar en panal de abeja junto con áreas en vidrio deslustrado, en relación con EPI en fase fibrótica.

Se realizaron pruebas analíticas: hemograma con leucocitos $7{,}41 \times 10^3$ µL con 770 linfocitos, serie roja normal con macrocitosis leve (103,4 fL), y en la bioquímica destacó proteína C reactiva de 73,4 mg/L con creatinina sérica de 1,22 mg/dL. El perfil hepático y el ionograma eran normales. Se realizaron también pruebas microbiológicas: frotis nasofaríngeo con *polimerasa-chain-reaction* (PCR) para virus respiratorio sincitial (VRS), virus influenza, SARS-Cov2, serología para virus inmunodeficiencia humana (VIH), virus hepatotropos (VHB, VHC y VHA), Treponema pallidum y bacterias atípicas *(Coxiella burnetti, Chlamydia pneumoniae, Chlamydia psittaci* y *Legionella pneumophila)* con resultado negativo en todos los casos.

Por otro lado, se completó el estudio con anticuerpos antinucleares (ANA), anticitoplasma de neutrófilos (ANCA), factor reumatoide (FR), subclases de IgG y enzima convertidora de angiotensina (ECA) con resultados dentro de la normalidad. También se realizaron marcadores tumorales (CEA, Ca 125, Ca 15,3 y Ca 19,9) y despistaje de enfermedad hematológica (proteinograma, cadenas ligeras en sangre, morfología de sangre periférica e inmunoglobulinas) sin hallazgos patológicos.

Evolución

Durante el ingreso se suspendió la toma de apalutamida y se inició tratamiento con metilprednisolona intravenosa de 125 mg al día y antibioterapia empírica

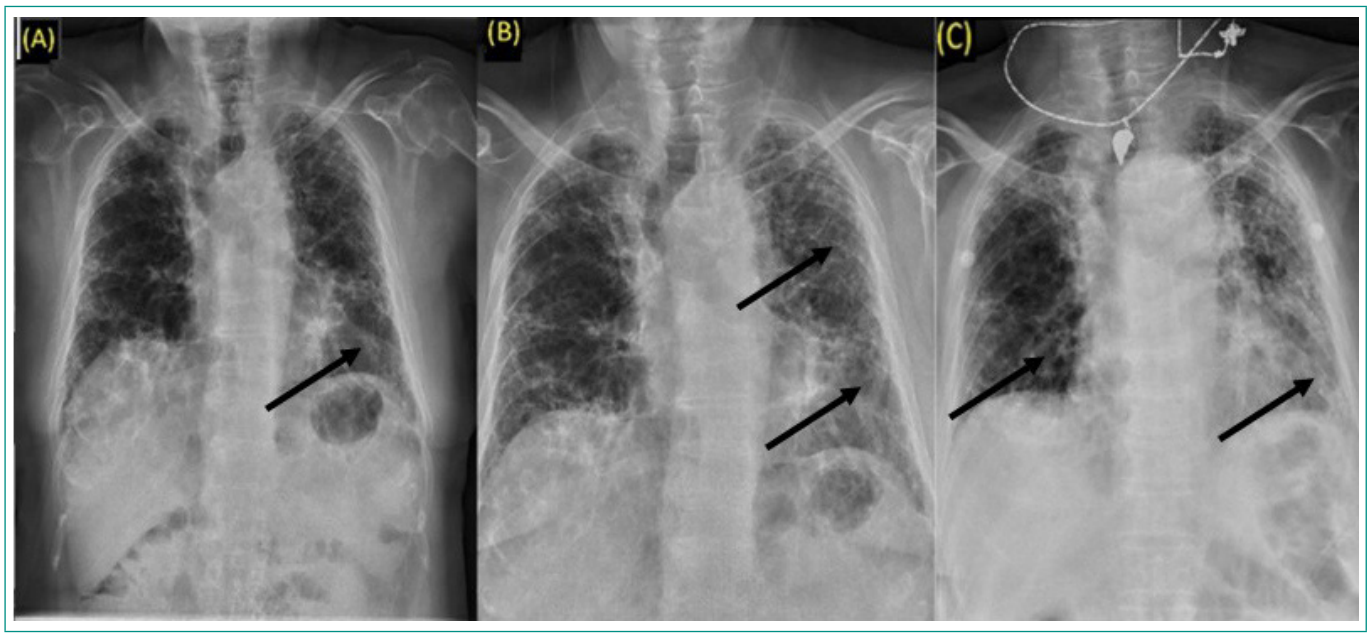

Figura 2. (A) Radiografía de tórax al comienzo de disnea. **(B)** RX de tórax con empeoramiento de disnea. **(C)** Radiografía de tórax al ingreso.

con levofloxacino 500 mg y ceftriaxona 2 g al día, a pesar de lo cual presentó mala evolución con persistencia de la disnea. En la exploración física se mantuvieron los crepitantes secos y precisó aumento progresivo de las necesidades de oxigenoterapia, falleciendo a los 4 días de ingreso. Se consideró no ser tributario de ventilación mecánica ni ingreso en la Unidad de Cuidados Intensivos.

Diagnóstico

Enfermedad pulmonar intersticial aguda secundaria a apalutamida.

Discusión y conclusiones

La EPI secundaria a fármacos suele ocurrir entre la segunda y la tercera semana desde la introducción del fármaco. En el trabajo de Kobe *et al.*[1] se objetivó una media de 12 semanas desde el inicio del fármaco y en el de Kirishima *et al.*[2] la media fue de 5 semanas desde el inicio. En nuestro caso, los síntomas respiratorios comenzaron a las 12 semanas del inicio de tratamiento con apalutamida. Asimismo, no se han descrito factores predisponentes a la EPI inducida por antiandrogénicos, aunque en líneas generales se sabe que la edad avanzada, la enfermedad pulmonar preexistente, antecedentes de tabaquismo, enfermedad renal crónica, dosis de fármaco, sexo masculino, consumo de alcohol y diabetes son factores de riesgo de padecer una EPI secundaria[4]. De entre los factores mencionados, nuestro paciente presentaba una edad avanzada (79 años), EPI preexistente con bronquiectasias, consumo de alcohol, sexo masculino y enfermedad renal crónica.

La eficacia de apalutamida para el tratamiento del cáncer de próstata de alto riesgo no metastásico se ha evaluado demostrando de forma significativa mejoría en la supervivencia global. De los dos ensayos clínicos realizados, en uno de ellos se observaron efectos secundarios en forma de disnea en 2 pacientes de los 803 (0,2%) tratados en el grupo de apalutamida, ambos clasificados como grado 2 o menor[5]. Y en el otro ensayo clínico ninguno de los 524 pacientes en el grupo de la apalutamida desarrolló síntomas respiratorios[6].

Para el proceso diagnóstico, el TAC de alta resolución (TACAR) continúa siendo el *gold standard* para el diagnóstico de la EPI. Los criterios radiológicos propuestos por *Fleischner Society*[8] como: nuevas opacidades a nivel del parénquima pulmonar, la asociación temporal con el medicamento y la exclusión de otras causas permiten establecer de forma fehaciente el diagnóstico de EPI secundaria a fármacos, como ocurría en nuestro caso. Asimismo, existen múltiples patrones radiológicos que orientan al diagnóstico de EPI secundaria, sin embargo, ninguno es patognomónico; entre ellos destaca, la neumonía intersticial específica, la neumonía organizada, el patrón en vidrio deslustrado, la neumonitis por hipersensibilidad y el daño alveolar difuso. Los hallazgos radiológicos en nuestro caso fueron descritos como un patrón en vidrio deslustrado que, si bien se presentaba de forma leve y previa al tratamiento, empeoró de forma ostensible tras el inicio de tratamiento con apalutamida **(figura 1A).**

En cuanto al resto de pruebas complementarias, no existen hallazgos de laboratorio específicos. Se están realizando estudios para identificar biomarcadores como el marcador Krebs von den Lungen-6 (KL-6) y la proteína surfactante sérica A y D (SP A-D) que se encuentran elevadas en los pacientes con EPI secundaria a fármacos[7]. En los casos publicados previamente de EPI secundaria a apalutamida, ambos marcadores se encontraban elevados, sin embargo, estos marcadores han sido ampliamente estudiados en otras patologías como la exacerbación de la fibrosis pulmonar primaria y la neumonía por SARS-CoV2 siendo más indicativos de daño pulmonar agudo que de un subtipo específico de EPI.

Por otro lado, la broncoscopia también tiene utilidad ya que puede apoyar los hallazgos radiológicos y, sobre todo, ayudar en la exclusión de otras causas de EPI (infecciones o malignidad), siendo esto particularmente relevante cuando el paciente toma tratamiento inmunosupresor o se trata de un paciente inmunodeprimido. La biopsia pulmonar no está indicada de forma rutinaria para evaluar la EPI secundaria a fármacos, ya que sus hallazgos no son específicos de ningún patrón de EPI[8]. En nuestro caso el estado de gravedad del paciente no hizo posible la toma de muestras para el lavado broncoalveolar (LBA). Tampoco se pudieron determinar los niveles plasmáticos de la proteína Kl-6 y SP A-D al no estar disponibles en nuestro centro, aunque, como acabamos de mencionar, constituyen marcadores de daño pulmonar agudo y no orientan hacia una causa etiológica específica.

En conclusión, nuestro caso presentó una afectación pulmonar intersticial grave y rápidamente progresiva atribuida al inicio de apalutamida con mala evolución a pesar del tratamiento instaurado.

Financiación, conflicto de intereses y consentimiento informado

El presente trabajo no ha recibido ayudas específicas provenientes de agencias del sector público, sector comercial o entidades sin ánimo de lucro. Los autores declaran carecer de conflicto de intereses y disponen de la autorización o consentimiento informado de los involucrados en este caso.

Bibliografía

1. Kobe H, Tachikawa R, Masuno Y, Matsunashi A, Murata S, Hagimoto H, *et al.* Apalutamide-induced severe interstitial lung disease: a report of two cases from Japan. Respir Investig. 2021; 59(5): 700–705. doi: https://doi.org/10.1016/j.resinv.2021.05.006 (último acceso ene. 2024).
2. Kirishima F, Shigematsu Y, Kobayashi K. Interstitial lung disease induced by apalutamide therapy for castration-resistant prostate cancer: a report of a rare case. IJU Case Rep 2022; 5(3): 153–155. doi: https://doi.org/10.1002/iju5.12420 (último acceso ene. 2024).
3. Agencia Española de Medicamentos y Productos Sanitarios. (Elreada. Autorizado 04/02/2019). Ministerio de Sanidad. CIMA. Accesible en: https://cima.aemps.es/cima/publico/detalle.html?nregistro=1181342001 (último acceso ene. 2024).
4. Kubo K, Azuma A, Kanazawa M, Kameda H, Kusumoto M, Genma A, *et al.* Consensus statement for the diagnosis and treatment of drug-induced lung injuries. The Japanese Respiratory Society Committee for formulation of Consensus statement for the diagnosis and treatment of drug-induced lung injuries. Respir Investig. 2013; 51(4): 260-277. doi: https://doi.org/10.1016/j.resinv.2013.09.001 (último acceso ene. 2024).
5. Smith MR, Saad F, Chowdhury S. Stéphane O. Apalutamide treatment and metastasis-free survival in prostate cancer. N Engl J Med. 2018; 378: 1408–1418. doi: https://doi.org/10.1056/nejmoa1715546 (último acceso ene. 2024).
6. Chi KN, Agarwal N, Bjartell A, Chung BH, Pereira de Santana Gomes AJ, Given R, *et al.* Apalutamide for metastatic, castrationsensitive prostate cancer. N Engl J Med. 2019; 381: 13–24. doi: https://doi.org/10.1056/nejmoa1903307 (último acceso ene. 2024).
7. Skeoch S, Weatherley N, Swift AJ, Oldroyd A , Johns C, Hayton C, *et al.* Drug-induced interstitial lung disease: a systematic review. J Clin Med. 2018; 7(10): 356. doi: https://doi.org/10.3390/jcm7100356 (último acceso ene. 2024).
8. Johkoh T, Lee KS, Nishino M, Travis WD, Ryu JH, Lee HY, *et al.* Chest CT diagnosis and clinical management of drug-related pneumonitis in patients receiving molecular targeting agents and immune checkpoint inhibitors: a position paper from the Fleischner Society. Radiology. 298(3): 550-566 doi: https://doi.org/10.1148/radiol.2021203427 (último acceso ene. 2024).

RECCMI
Revista Española de Casos Clínicos en Medicina Interna
Spanish Journal of Case Records in Internal Medicine

Rev Esp Casos Clin Med Intern (RECCMI). 2024 (abril); 9(1): 6-9 doi: https://doi.org/10.32818/reccmi.a9n1a3

Dolor abdominal en paciente con tumoraciones submandibulares

Manuel Alexander Arévalo-Vargas, José Luis Cotrina-Castañeda, Sergio Octavio Vasquez-Kunze, Héctor Jesús Sosa-Valle, Natalí Leiva-Reyes

Servicio de Medicina Interna, Hospital Cayetano Heredia, Lima, Perú

Recibido: *15/11/2023* **Aceptado:** *28/12/2023* **En línea:** *30/04/2024*

Citar como: Arévalo-Vargas MA, Cotrina-Castañeda JL, Vasquez-Kunze SO, Sosa-Valle HJ, Leiva-Reyes N. Dolor abdominal en paciente con tumoraciones submandibulares. Rev Esp Casos Clin Med Intern (RECCMI). 2024 (abril); 9(1): 6-9. doi: https://doi.org/10.32818/reccmi.a9n1a3.

Cite this as: Arévalo-Vargas MA, Cotrina-Castañeda JL, Vasquez-Kunze SO, Sosa-Valle HJ, Leiva-Reyes N. *Abdominal pain in a patient with submandibular tumors.* Rev Esp Casos Clin Med Intern (RECCMI). 2024 (April); 9(1): 6-9. doi: https://doi.org/10.32818/reccmi.a9n1a3.

Autor para correspondencia: Manuel Alexander Arévalo-Vargas. manuel.arevalo@upch.pe

Palabras clave

- Dolor abdominal
- Pancreatitis autoinmune
- Ictericia
- ER-IgG4
- Tumores de la glándula submandibular
- Colangitis esclerosante

Resumen

La enfermedad relacionada con IgG4 (ER-IgG4) es un trastorno fibroinflamatorio de curso crónico de etiología desconocida que afecta a múltiples órganos. El páncreas se ve afectado en más del 50% de los casos y el daño de otros órganos junto a la resolución de la enfermedad con corticoides conforman datos distintivos de esta patología. Exponemos el caso de una mujer de 53 años con dolor abdominal, ictericia y tumoraciones submandibulares, niveles séricos elevados de IgG4, biopsia de glándulas salivares submandibulares compatible con fibrosis, imágenes de páncreas con aumento de tamaño y dilatación de vías biliares. Estos hallazgos indicaron sospecha de enfermedad IgG4 con compromiso sistémico.

Keywords

- *Abdominal pain*
- *Autoimmune pancreatitis*
- *Jaundice*
- *IgG4-RD*
- *Submandibular gland tumors*
- *Sclerosing cholangitis*

Abstract

IgG4-related disease (ER-IgG4) is a chronic fibroinflammatory disorder of unknown etiology that affects multiple organs. The pancreas is affected in more than 50% of cases and the involvement of other organs together with the resolution of corticosteroid disease constitute distinctive features of this pathology. We present the case of a 53-year-old woman with abdominal pain, jaundice and submandibular tumors, elevated serum levels of IgG4, biopsy of the submandibular salivary glands compatible with fibrosis, images of the pancreas with enlargement and dilation of the bile ducts. These findings indicated towards a diagnosis of IgG4 disease with systemic involvement.

Puntos destacados

- La ER-IgG4 es una enfermedad fibroinflamatoria multiorgánica con presencia de células plasmáticas positivas para IgG4 y niveles séricos elevados de IgG4+.
- La pancreatitis autoinmune es la manifestación más frecuente seguida del tracto biliar.
- Los corticoides son el tratamiento de elección.

Introducción

La ER-IgG4 es una enfermedad fibroinflamatoria que afecta a casi cualquier órgano y se caracteriza por la infiltración de células plasmáticas positivas para IgG4 y elevados niveles séricos de IgG4[1]. Se presenta predominantemente en hombres entre 50 a 70 años[2] y la incidencia estimada es de 0,28 a 1,8 por cada 100 000 personas[3].

La afectación pancreática es frecuente, seguida del tracto biliar (colangitis esclerosante), la fibrosis retroperitoneal, el tumor de Küttner, las linfadenopatías y la neumonía intersticial[4].

Se sospecha mediante la presentación de dolor abdominal crónico, ictericia indolora, pérdida de peso, presencia de tumoraciones que histológicamente presentan fibrosis con patrón estoriforme y denso infiltrado linfoplasmocitario. Además, la proporción aumentada de células positivas para IgG4 por inmunohistoquímica y la proporción de IgG4+/IgG+ sérica mayor al 40% respaldan el diagnóstico[5].

Los corticoides como tratamiento son de elección y presentan una tasa de respuesta superior al 95%. Según la literatura se recomienda una dosis de prednisona 40mg al día durante 2-4 semanas con reducciones graduales[5].

Caso clínico

Antecedentes, enfermedad actual

Mujer de 53 años sin antecedentes patológicos, sin medicación actual y con antecedentes familiares de hermano con enfermedad renal crónica y hermana fallecida por cáncer gástrico. 18 meses antes a la evaluación había presentado dolor abdominal intermitente en epigastrio y llenura precoz. Posteriormente también había presentado ictericia en piel persistente en el tiempo y desde hacía 2 meses tenía episodios de náuseas y vómitos acompañados de restos alimentarios además de dolor abdominal continuo, hiporexia, pérdida de peso de 20 kg (en 1 año aproximadamente) y deposiciones esteatorreicas 1 a 2 veces

al día. Había acudido en múltiples ocasiones a urgencias por lo que solo recibía tratamiento sintomático. Finalmente fue referida al consultorio de Medicina Interna para ampliar el estudio de su caso y se decidió su hospitalización.

Exploración física

La paciente se encontraba afebril, con presión arterial 130/80 mmHg, frecuencia cardiaca 59/min, frecuencia respiratoria 24/min y piel ictérica. En cabeza y cuello presentaba escleras ictéricas, sin aumento de glándula lacrimal; tampoco se palpaba aumento de glándula parótida, pero se palpaban tumoraciones no dolorosas (2cm x 2cm) en ambas regiones submandibulares **(figura 1)** y tiroides sin alteración. Abdomen blando depresible doloroso a la palpación en epigastrio, se palpaba borde hepático 2 cm por debajo de reborde costal derecho y ruidos hidroaéreos conservados. El resto del examen no presentaba alteraciones.

Figura 1. Tumoraciones submandibulares bilaterales.

Pruebas complementarias

En los exámenes de laboratorio la paciente presentó:

	Resultados	Valor normal (VN)
Hemoglobina	12,1 g/dL	11,6 – 15 g/dL
Leucocitos	5,74 x 103/µL	5 – 10 x 103/µL
Plaquetas	316 x 103/µL	150 – 400 x 103/µL
Urea	19 mg/dL	15 – 40 mg/dL
Creatinina	0,5 mg/dL	0,8 – 1,5 mg/dL
Bilirrubina total	5 mg/dL	0,2 – 1,03 mg/dL
Bilirrubina directa	4,2 mg/dL	
Proteínas totales	8,1 g/dL	6,3 – 8,2 g/dL
Albúmina	3 g/dL	6,3 – 8,2 g/dL
fosfatasa alcalina	1628 mg/dL	38 – 126 mg/dL
GGT	618 mg/dL	12 – 43 mg/dL
AST	188 U/L	15 – 46 U/L
ALT	132 U/L	13 – 69 U/L
Examen de orina	sin alteración	
Elastasa 1-Fecal	<10 ug/g/heces	>200 ug/g/heces
ANA	patrón moteado 1:80	
ANCA	negativo	
Anticuerpos SSA (anti Ro)	negativo	
Anticuerpos mitocondriales	<1:20 (negativo)	
IgG4 sérico	1325 mg/dL	11,0 – 157 mg/dL

La ecografía abdominal mostró hepatomegalia (lóbulo hepático derecho 157 mm) con parénquima de ecogenicidad conservada y sin líquido libre. La ecografía de partes blandas del cuello mostró aumento de tamaño de glándulas salivales submaxilares bilaterales heterogéneas (la mayor de 34 x 16 mm), y la glándula parótida estaba dentro de los límites normales. Se realizó una resonancia magnética abdominal y colangioresonancia encontrándose engrosamiento mural concéntrico en el hepatocolédoco, conducto cístico y vesícula biliar. El páncreas se describió como «páncreas en salchicha» **(figura 2),** con leve dilatación de las vías biliares intrahepáticas centrales y extrahepáticas asociadas al engrosamiento mural del segmento intrahepático del colédoco **(figura 3).**

Se decidió tomar una biopsia de la tumoración submandibular resultando atrofia severa de glándula salival, con severo infiltrado linfonodular periglandular asociado a marcada fibrosis **(figura 4)**. La inmunohistoquímica fue positiva para IgG y en más de 40% de células de IgG4.

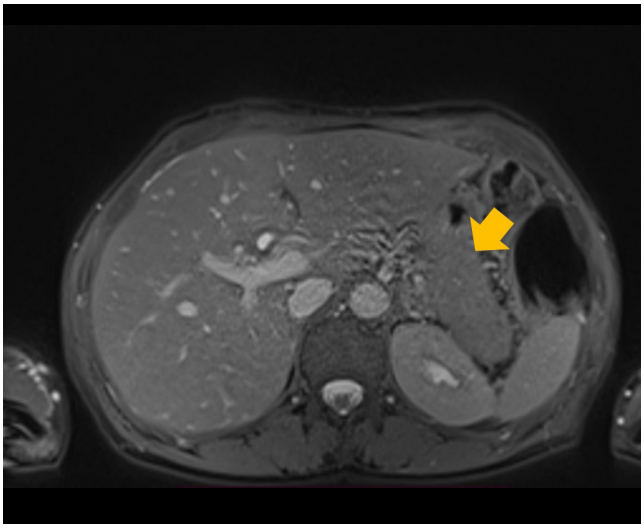

Figura 2. Resonancia abdominal: imagen pancreática en morfología de «páncreas en salchicha».

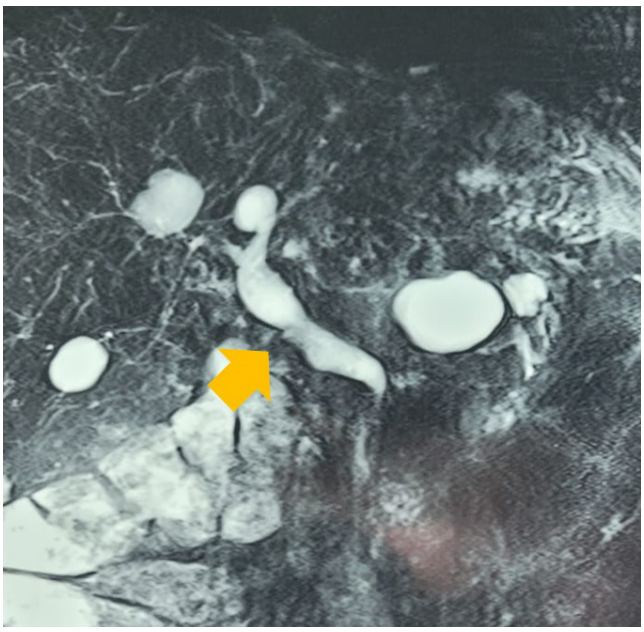

Figura 3. Colangioresonancia (CRM): con dilatación de vías biliares y zonas de estenosis.

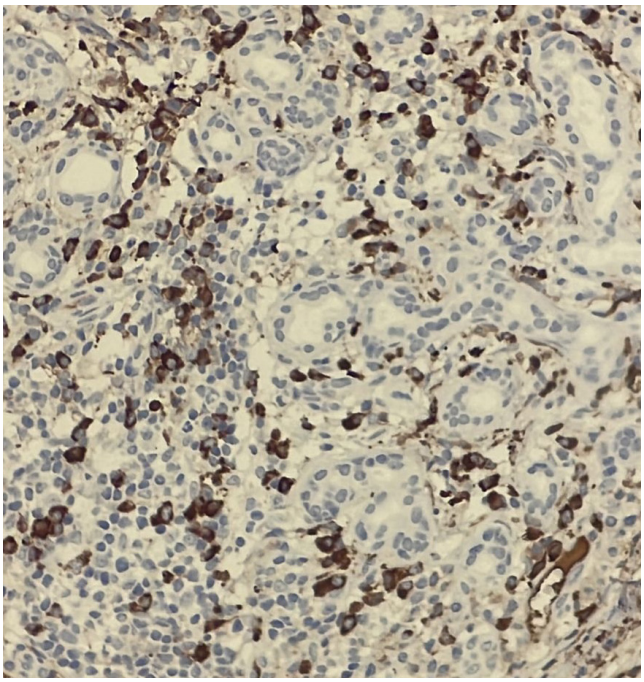

Figura 4. Muestra de biopsia de glándula salival: con presencia de fibrosis. Tinción hematoxilina-eosina.

Diagnóstico

Enfermedad relacionada con IgG4, con compromiso sistémico: pancreatitis autoinmune tipo 1, colangitis asociada a IgG4 y tumor de Küttner.

Evolución

Confirmado el diagnóstico, la paciente ha estado en seguimiento hasta la actualidad (más de 1 año). Recibió inicialmente prednisona 1 mg/kg/día (60 mg/día) y tras un periodo de 2 semanas se disminuyó la dosis a 40 mg/día. Posteriormente se disminuyó la dosis cada 2 meses hasta llegar a la actual, de 10 mg/día, esto apoyado en una mejoría clínica (resolución de la ictericia y disminución de las tumoraciones submaxilares) y laboratorial (AST 50 U/L, ALT 43 U/L, BT: 0,4 mg/dL, GGT: 161 mg/dL, albúmina: 3,9 g/dL).

Discusión y conclusiones

La ER-IgG4 es una afección descrita en el contexto de pancreatitis asociada con hipergammaglobulinemia (IgG4) que presenta un componente fibroinflamatorio y predominio de células IgG4+ en uno o más órganos blancos, siendo el páncreas, ganglios linfáticos y las glándulas salivales los órganos más afectados[2].

A diferencia de nuestro caso, suele afectar a hombres en edad de 50 a 70 años con una presentación subaguda. La paciente tuvo una presentación más crónica debido a un difícil diagnóstico inicialmente, por lo que la clínica, laboratorio e imágenes ayudaron a precisar más el algoritmo diagnóstico. Por otro lado, es común que se detecte una masa en uno o más órganos; contrastado en nuestra paciente por la presencia de tumoraciones submandibulares. En el contexto de aumento de glándulas como la parótida, es obligado un diferencial con síndrome de Mikuliz, patología que no se presentó. Asimismo, el síndrome de Sjögren es un diferencial a considerar y se relaciona con la sequedad de mucosas y presencia de anti SS-A en la mayoría de los casos[7].

La pancreatitis autoinmune tipo 1 es el prototipo de ER-IgG4 y se cree que representa el 2% de todos los casos de pancreatitis crónica. Por otro lado, el cáncer pancreático es un diferencial a considerar[8]. Además, la obstrucción biliar es la segunda complicación más común y puede ocurrir hasta en el 70% de los pacientes, como ocurrió en nuestro caso. De esta manera, un cuadro de dolor abdominal subagudo a cónico y colestasis debe ser considerado como diferencial. Asimismo, la sospecha clínica se eleva si existen tumoraciones, como ocurrió aquí, ya que la paciente presentaba sialoadenitis esclerosante (tumor de Küttner)[8].

El diagnóstico se basa en tres pilares[7]:

- Evaluación clínica-radiológica: por presencia de masas asociada a uno o más órganos.
- Evaluación serológica: por elevación de los niveles séricos de IgG4 más 135 mg/dL (según la literatura el 84% de los pacientes presentan niveles séricos elevados y en este caso particular, la paciente presentaba IgG4 sérico en 1325 mg/dL).
- Biopsia: por existencia de fibrosis estoriforme, infiltración tisular linfoplasmocitaria o la presencia de más de 10 plasmocitos IgG4 (+) y una proporción de IgG4/IgG mayor a 40%.

En cuanto al tratamiento, los pacientes usualmente responden a glucocorticoides independientemente de su presentación clínica o daño orgánico, y la recaída es bastante frecuente en esta patología. En promedio, se recomienda prednisona 40 mg/día durante dos a cuatro semanas con una reducción progresiva de la dosis. Por consenso se recomienda una disminución gradual en un periodo de 3 a 6 meses, aunque la literatura japonesa considera corticoides en dosis bajas de 2,5 a 5 mg/día sin uso de ahorrador de corticoides hasta incluso 3 años[6].

En conclusión, la sospecha clínica es fundamental y el abordaje de diagnósticos es amplio en el contexto de un cuadro crónico de dolor abdominal, ictericia y pérdida de peso. En nuestro caso, también identificamos un agrandamiento difuso del páncreas con morfología en «páncreas de salchicha», –compatible con pancreatitis autoinmune y colangitis autoinmune por el compromiso de la vía biliar–, por lo que la presencia de tumoraciones en cualquier órgano discriminaría un mejor abordaje en apoyo con exámenes auxiliares. Por otro lado, un nivel sérico normal no descarta la enfermedad por lo que la biopsia juega un rol importante en esta patología, para así poder iniciar el manejo con corticoides como lo describe la literatura. Finalmente, en nuestro caso, concluimos con una ER-IgG4 con el compromiso sistémico descrito.

Financiación, conflicto de intereses y consentimiento informado

El presente trabajo no ha recibido ayudas específicas provenientes de agencias del sector público, sector comercial o entidades sin ánimo de lucro. Los autores declaran carecer de conflicto de intereses y disponen de la autorización o consentimiento informado de los involucrados en este caso.

Bibliografía

1. Kamisawa T, Okazaki K. Diagnosis and treatment of IgG4-related disease. Curr Top Microbiol Immunol. 2017; 401: 19-33. doi: https://doi.org/10.1007/82_2016_36 (último acceso ene. 2024).
2. Ardila-Suarez O, Abril A, Gómez-Puerta JA. IgG4-related disease: a concise review of the current literature. Reumatol Clin. 2017; 13(3): 160-166. doi: https://doi.org/10.1016/j.reuma.2016.05.009 (último acceso ene. 2024).
3. Perugino CA, Stone JH. IgG4-related disease: an update on pathophysiology and implications for clinical care. Nat Rev Rheumatol. 2020; 16(12): 702-714. doi: https://doi.org/10.1038/s41584-020-0500-7 (último acceso ene. 2024).
4. Milosavljevic T, Kostic-Milosavljevic M, Jovanovic I, Krstic M. Extraintestinal manifestations of autoimmune pancreatitis. Dig Dis. 2012; 30(2): 220-223. doi: https://doi.org/10.1159/000336708 (último acceso ene. 2024).

5. Salazar RE, Pinzón JE, Villacís RA, Velasteguí PG, Salazar EJ. Enfermedad relacionada con IgG4, según criterios ACR/EU-LAR 2019 sin evidencia de IgG4 en sangre. Cambios rev. méd. 2021; 20(2): 94-102. doi: https://doi.org/10.36015/cambios.v20.n2.2021.700 (último acceso ene. 2024).
6. Lanzillotta M, Mancuso G, Della-Torre E. Advances in the diagnosis and management of IgG4 related disease. BMJ. 2020; 369: m1067. doi: https://doi.org/10.1136/bmj.m1067 (último acceso ene. 2024).
7. Beyer G, Schwaiger T, Lerch MM, Mayerle J. IgG4-related disease: a new kid on the block or an old aquaintance? United European Gastroenterol J. 2014; 2(3): 165-72. doi: https://doi.org/10.1177/2050640614532457 (último acceso ene. 2024).
8. Rebours V, Lévy P. Pancreatic and biliary tract involvement in IgG4-related disease. Presse Med. 2020; 49(1): 104015. doi: https://doi.org/10.1016/j.lpm.2020.104015 (último acceso ene. 2024).

RECCMI
Revista Española de Casos Clínicos en Medicina Interna
Spanish Journal of Case Records in Internal Medicine

Rev Esp Casos Clin Med Intern (RECCMI). 2024 (abril); 9(1): 10-13 doi: https://doi.org/10.32818/reccmi.a9n1a4

Fungoma intracardiaco como manifestación atípica de coccidioidomicosis diseminada

Jessrel Sharon Valencia-Álvarez, Beatriz Epitacio-Neri, Jessica Jael Parra-Flores

Departamento de Cardiología, Instituto Nacional de Neurología y Neurocirugía Manuel Velasco Suárez, Tlalpan, Ciudad de México, México

Recibido: *28/11/2023* **Aceptado:** *11/01/2024* **En línea:** *30/04/2024*

Citar como: Valencia-Álvarez SJ, Epitacio-Neri B, Parra-Flores JJ. Fungoma intracardiaco como manifestación atípica de coccidioidomicosis diseminada. Rev Esp Casos Clin Med Intern (RECCMI). 2024 (abril); 9(1): 10-13. doi: https://doi.org/10.32818/reccmi.a9n1a4.

Cite this as: Valencia-Álvarez SJ, Epitacio-Neri B, Parra-Flores JJ. *Intracardiac fungoma as an atypical manifestation of disseminated coccidioidomycosis.* Rev Esp Casos Clin Med Intern (RECCMI). 2024 (April); 9(1): 10-13. doi: https://doi.org/10.32818/reccmi.a9n1a4.

Autor para correspondencia: Jessrel Sharon Valencia-Álvarez. jessrel.valencia@innn.edu.mx.

Palabras clave
- Coccidioidomicosis
- Endocarditis
- Ecocardiografía

Resumen

La coccidioidomicosis afecta primordialmente al tejido pulmonar. Cursa de forma asintomática en el 50% de los casos, pero el 1% se manifiesta con diseminación hacia otros órganos, siendo la afectación cardiaca extremadamente rara. Describimos el caso de un paciente diagnosticado con coccidioidomicosis meníngea con diseminación a las cavidades cardiacas cursando como endocarditis infecciosa por la presencia de un fungoma.

Keywords
- *Coccidioidomycosis*
- *Endocarditis*
- *Echocardiography*

Abstract

Coccidioidomycosis primarily affects lung tissue, occurring asymptomatically in up to 50% of cases. However, in up to 1% it can manifest with dissemination to other organs, with cardiac involvement being extremely rare. We describe the case of a patient diagnosed with meningeal coccidioidomycosis and spread to the cardiac cavities, manifesting as infective endocarditis due to the presence of a fungoma.

Puntos destacados

- La endocarditis infecciosa por *Coccidioides* es extremadamente rara.
- El manejo de los pacientes con endocarditis infecciosa por *Coccidioides* debe incluir tratamiento antifúngico indefinido y, en casos indicados, manejo intervencionista.

Introducción

La coccidioidomicosis es una micosis sistémica que afecta al tejido pulmonar, causada por el hongo *Coccidioides,* endémico del suroeste de los Estados Unidos de América y del norte de México. Aproximadamente, el 50% de casos cursan asintomáticos, el 40% experimenta sintomatología respiratoria autolimitada, el 10% desarrolla enfermedad pulmonar crónica y menos del 1% desarrolla infección diseminada que puede afectar la piel, el sistema nervioso central (SNC) y, en casos extremadamente raros, el corazón, provocando endocarditis infecciosa[1-3]. A continuación, presentamos el caso de un paciente con coccidioidomicosis diseminada con afectación de SNC y corazón.

Caso clínico

Antecedentes

Varón de 27 años, nacido y residente del norte de México. Situación basal con vivienda rural y en contacto con animales (aves de corral, perros, vacas y ovejas). Con antecedente de alergia a eritromicina, plantas, polvo y pelo de animales, y crisis asmáticas en la infancia. Desde los 9 años presentaba hidrocefalia por lo que fue hospitalizado e intervenido quirúrgicamente en su lugar de origen y referido para abordaje etiológico por primera vez a un centro neurológico de tercer nivel en el 2013, diagnosticándose hidrocefalia secundaria a coccidioidomicosis meníngea por *Coccidioides posadasii,* detectado por medio de prueba microbiológica de aglutinación de látex en líquido cefalorraquídeo (LCR). Durante su tratamiento, recibió antifúngicos (anfotericina IV y fluconazol oral de forma indefinida) y colocación de sondas de derivación ventrículo peritoneal (SDVP), que precisaron ser recolocadas en múltiples ocasiones por presentar disfunción secundaria a adherencias y formación de pseudoquistes abdominales (masas fúngicas, cuyo origen se atribuye a diseminación desde el SNC, a través del LCR). Igualmente, presentó de forma intermitente sintomatología neurológica hasta el 2017, cuando se decidió la colocación de sonda de derivación ventrículo atrial (SDVA), permaneciendo asintomático desde ese año hasta el padecimiento actual.

Enfermedad actual

En septiembre del 2022 presentaba, tras realizar esfuerzo físico, sensación de «desgarro» cervical derecho a nivel del trayecto de la SDVA asociado a aumento de volumen cervical, por tal motivo acudió a un centro neurológico de tercer nivel.

Exploración física

Signos vitales dentro de parámetros normales. En la exploración física: neurológicamente sin focalidad, adecuada coloración e hidratación de piel y mucosas, crá-

CTO Editorial
CC BY NC ND

neo normocéfalo, cuello con aumento de volumen (de 4x2 cm apróx.) en región cervical derecha; auscultación cardiopulmonar sin hallazgos; abdomen con examen normal; extremidades sin edema, sensibilidad y movimiento conservados.

Pruebas complementarias

Debido al antecedente de la sensación de «desgarro» cervical derecho, el servicio tratante solicitó la valoración cardiológica con ecocardiografía transtorácica para descartar la tracción de la SDVA fuera de la aurícula derecha; donde tras el estudio, se evidenció «trayecto de SDVA con adecuada desembocadura hacia aurícula derecha, con imagen de posible masa móvil». Por la alta sospecha de endocarditis fúngica, se continuó el abordaje con la realización de un ecocardiograma transesofágico, donde se corroboró «masa adherida a la punta y circunferencia de la derivación atrial, de bordes lisos, que creaba imagen en forma de "bolsa flotante" con características de masa fúngica, con dimensiones: 23mm x 11mm, sin daño valvular tricúspideo» **(figuras 1A** y **1B, vídeos 1** y **2).** Por otro lado, también se realizaron hemocultivos que fueron negativos para el desarrollo de agentes típicos de endocarditis infecciosa, por lo que se decidió realizar hemocultivos en medios especiales (medio de Sabouraud) para evidenciar el crecimiento de *Coccidioides,* los cuales dieron positivo. Se catalogó como endocarditis infecciosa en el seno de coccidioidomicosis encefálica previa y dispositivo de derivación con punta de catéter a nivel intracardiaco.

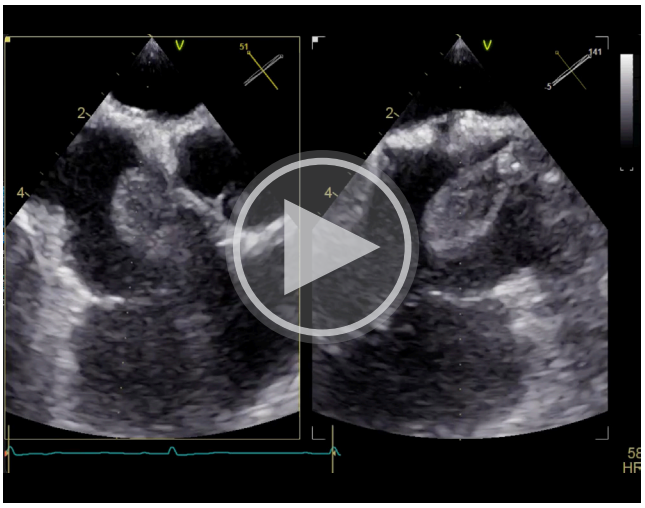

Vídeo 1. Ecocardiograma transesofágico bidimensional. Vista bicava medioesofágica. Se observaba masa con forma de «bolsa flotante» adherida a la salida de la SDVA, afectando su circunferencia.

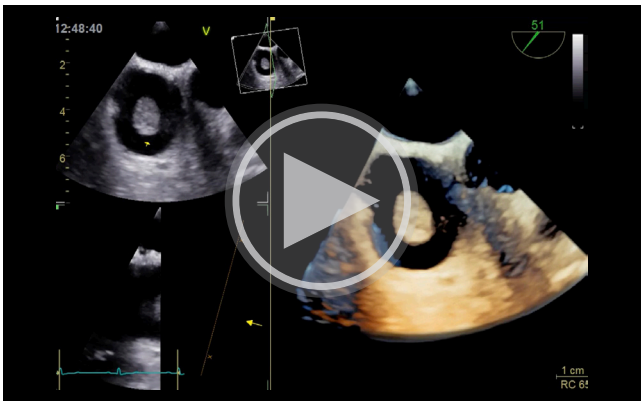

Vídeo 2. Ecocardiograma transesofágico tridimensional. Vista de eje corto de la válvula aórtica medioesofágica. Se observaba masa en la cavidad auricular derecha.

Evolución

El paciente se mantuvo hemodinamicamente estable, sin datos de respuesta inflamatoria sistémica y con disminución del volumen en zona cervical, descartándose colección infecciosa y con SDVA normofuncionante. No obstante, ante los hallazgos ecocardiográficos fue referido a una unidad especializada cardiológica para valoración de tratamiento del fungoma (o masa fúngica), donde se encuentra en abordaje y seguimiento.

Diagnóstico

Coccidioidomicosis diseminada complicada con endocarditis infecciosa fúngica, por masa intracardiaca en el contexto de dispositivo de derivación ventriculoatrial, con punta de catéter a nivel intracardiaco.

Discusión y conclusiones

La coccidioidomicosis es causada por la inhalación de los artroconidios del hongo *Coccidioides,* cuyas especies son *C. posadasii* (la que fue detectada en el caso presentado) y *C. immitis*[2].

Nuestro paciente es originario de una zona endémica de coccidioidomicosis (norte de México)[2,4], que se caracteriza por suelos alcalinos, ricos en sales de boro y calcio, de clima seco y poca lluvia[2]. En México existe escasa casuística del impacto de esta enfermedad, sin embargo, se ha observado que afecta a todos los

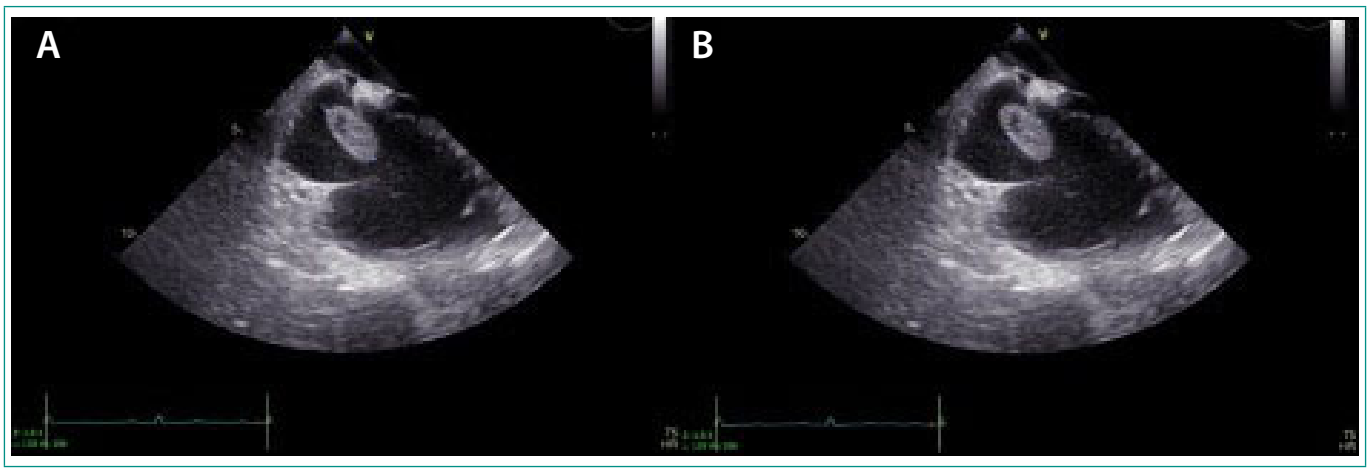

Figura 1. Ecocardiograma bidimensional, vista de 4 cámaras medioesofágicas. Se observaba fungoma con dimensiones: 23 mm (eje largo) x 11 mm (eje corto).

grupos de edad y a ambos sexos con predominio masculino[2,4]. La coccidioidomicosis es más común en la población que se dedica al trabajo del suelo (expediciones arqueológicas, construcción, actividades agrícolas[2]), y la población de alto riesgo para adquirir la enfermedad y diseminación grave son pacientes con estados de inmunosupresión (VIH-SIDA, tratamientos con corticosteroides, estado de gravidez, etc.[5]), condiciones que fueron descartadas en nuestro paciente.

El paciente que reportamos presentó infección diseminada por *Coccidioides posadasii,* con afectación primariamente encefálica (ocasionando cuadros compatibles con meningitis) y secundariamente, tras la colocación de derivación ventriculoatrial, cardiaca en forma de endocarditis infecciosa, con la detección de una masa fúngica intracavitaria. Respecto a las manifestaciones clínicas de la coccidioidomicosis meníngea, la literatura menciona como principales síntomas la cefalea (en el seno de hidrocefalia), náuseas, alteraciones del estado de consciencia, déficit neurológico focal como parálisis facial, trastornos de la marcha, ataxia, diplopía, etc.[5]. Por su parte, la endocarditis infecciosa es una forma de diseminación muy rara, de forma que la infección por *Coccidioides* resulta sumamente atípica. De hecho, en la literatura solo hemos encontrado 8 casos reportados de endocarditis infecciosa por *Coccidioides,* registrados en la **tabla 1.** En la mitad de casos reportados se documentaron factores de riesgo predisponentes para el desarrollo de la endocarditis infecciosa como procedimientos quirúrgicos o presencia de catéteres a nivel cardiaco, tal y como ocurre en el caso que presentamos aquí.

El diagnóstico de la endocarditis infecciosa por coccidioidomicosis es difícil pues la mayoría de los casos cursan de forma asintomática y con hemocultivos negativos para agentes infecciosos típicos[6], por lo que la ecocardiografía es esencial en el abordaje diagnóstico evidenciando las vegetaciones que constituyen uno de los criterios clínicos modificados de Duke para el diagnóstico. En nuestro paciente la presencia de 2 criterios mayores de Duke (hemocultivos especiales en medio de Sabouraud positivos para *Coccidioides* y hallazgo de masa compatible con masa fúngica) permitieron el diagnóstico definitivo. De los casos reportados en la literatura la mitad cursaron asintomáticamente, pero el ecocardiograma mostraba al menos una vegetación en la mayoría de ellos, siendo la válvula mitral la más afectada.

Caso	Sexo y edad	Origen	Comorbilidades y/o factores de riesgo	Órganos afectados por diseminación de la coccidioidomicosis	Datos cardiológicos o sugerentes de EI	Hallazgos cardiacos ECOTT/ECOTE o RMN cardiaca	Tratamiento	Desenlace	Ref.
1	F/34	Hispano	Ninguna	Hígado y corazón	IC congestiva	ECOTT/ECOTE: IA grave sin vegetaciones	Reemplazo de la VA y terapia con posaconazol	**Supervivencia**	3, 6
2	M/10	Hispano	Artritis inflamatoria juvenil, ingesta de corticoides, inserción de catéter central percutáneo	Hígado y corazón	Fiebre, taquicardia, disnea Arritmia con múltiples latidos ventriculares prematuros	ECOTT/ECOTE: Vegetación en la AD, sobresaliendo a través de la VT	Extirpación de la vegetación y anfotericina B lisosomal	**Supervivencia**	3, 6
3	M/RN 3 sdv	Blanco	Ninguna	SNC, hígado, bazo, páncreas, riñones, glándulas adrenales, corazón	Asintomática	ECOTT/ECOTE: Vegetaciones en la VM y VT	No se reportó	Muerte	3,6
4	M/37	Blanco	Ninguna	SNC, piel y corazón	Asintomática	ECOTT/ECOTE: Vegetación en VM	Anfotericina B	Muerte	3,6
5	M/53	Hispano	Estenosis aórtica con reemplazo de VA	Corazón	Fiebre, malestar general, diaforesis, y cefalea	ECOTT/ECOTE: Vegetación en VA	Recambio de VA protésica, 1.2 g de anfotericina B y 800 mg de fluconazol	**Supervivencia**	3,6
6	M/40	Blanco	Hemodiálisis por insuficiencia renal y diabetes mellitus	Corazón	Asintomático	ECOTT/ECOTE: FEVI 40%, hipocinesia del VI, vegetación en VM, VT, VA y VP	1350 mg en total de anfotericina B y 400 mg de fluconazol	Muerte	3,6
7	M/21	Afro-americano	Ninguna	Hígado, bazo, mediastino, páncreas, riñones, glándulas adrenales, tiroides, próstata, testículo izquierdo, hueso, músculo y SNC	Asintomático	ECOTT/ECOTE: Absceso en la base de la VM y en la AI	No se reportó	Muerte	3,6
8	F/52	Hispano	Trasplante de corazón ortotópico de donador con Coccidioidomicosis, tratamiento inmunosupresor	SNC, riñón y corazón	Cefalea intensa occipital con irradiación hacia el cuello	ECOTT/ECOTE: Vegetación en AI	Itraconazol (200 mg), tratamiento inmunosupresor, anticoagulante, antibióticos	Muerte	8
9	M/27	Hispano	Colocación de SDVA	SNC y corazón	Presencia de material purulento en trayecto de SDVA a nivel cervical	RM: 2 masas pedunculadas altamente móviles en la AI	Anfotericina B 1 gr y fluconazol 200 mg, trasladado a centro cardiológico	**Supervivencia**	Reporte actual

Tabla 1. Reporte de casos de endocarditis infecciosa por coccidioidomicosis.
Abreviaturas: F (femenina), M (masculino), RN (recién nacido), sdv (semanas de vida), VA (válvula aórtica), VM (válvula mitral), VP (válvula pulmonar), VT (válvula tricúspide), AI (aurícula izquierda), AD (aurícula derecha), SDVA (sonda de derivación ventrículo atrial), ECOTE (ecocardiograma transtóracico) ECOTT (ecocardiograma transesofágico), RMN cardiaca (resonancia magnética nuclear cardiaca).

El pronóstico de estos pacientes depende del tratamiento específico médico quirúrgico. En el caso de la endocarditis infecciosa fúngica se requiere de un tratamiento multimodal donde la cirugía es requerida, además de la terapia sistémica antifúngica por tiempo indefinido. El fluconazol es uno de los antifúngicos más empleados, a dosis de 400 mg/día de forma indefinida en los casos menos severos y hasta 800 mg/día durante dos años en casos de coccidioidomicosis diseminada, en los que debe asociarse además anfotericina B desoxicolato vía intravenosa a dosis media de 0,7 mg/kg/día[7]. Del análisis de los casos reportados se observa que los pacientes sometidos a cirugía (resección de vegetaciones y/o cambio valvular) presentaron mayor supervivencia (33%) respecto a aquellos manejados únicamente con antifúngicos. Por ello, como se menciona anteriormente, parece recomendable un abordaje multidisciplinar para optimizar el tratamiento médico y plantear opción quirúrgica en los casos necesarios.

Financiación, conflicto de intereses y consentimiento informado

El presente trabajo no ha recibido ayudas específicas provenientes de agencias del sector público, sector comercial o entidades sin ánimo de lucro. Los autores declaran carecer de conflicto de intereses y disponen de la autorización o consentimiento informado de los involucrados en este caso.

Bibliografía

1. Tejeda-Garibay S, Hoyer KK. Coccidioidomycosis and host microbiome interactions: What we know and what we can infer from other respiratory infections. J Fungi (Basel). 2023; 9(5): 586. doi: https://doi.org/10.3390/jof9050586 (último acceso nov. 2023)
2. López Martinez R, Méndez Tovar LJ, Manzano Gayosso P, Hernández Hernández F. Principios de micología médica. Clínica, Diagnóstico y Terapéutica. 1st ed. Mexico City: Méndez Editores; 2009. (último acceso nov. 2023)
3. Reuss CS, Hall MC, Blair JE, Yeo T, Leslie KO. Endocarditis caused by Coccidioides species. Mayo Clin Proc. 2004; 79(11): 1451-4. doi: https://doi.org/10.4065/79.11.1451 (último acceso nov. 2023)
4. CONAHCYT, CIAD, Islas-Osuna MA. Coccidioidomicosis: la fiebre del valle. México, 2022. Accesible en: https://www.ciad.mx/coccidioidomicosis-la-fiebre-del-valle/ (último acceso nov. 2023).
5. Matuk-Pérez Y, Rodríguez-Leyva I, Torres-Corzo J, Oros-Ovalle C, De La Rosa-Quiroz CE. Coccidioidomicosis meníngea: reporte de caso y revisión de la literatura. Rev Mex Neuroci. 2014; 15(4): 224-228. Accesible en: https://previous.revmexneurociencia.com/articulo/coccidioidomicosis-meningea-reporte-de-caso-revision-de-la-literatura/ (último acceso nov. 2023).
6. Horng LM, Yaghoubian S, Ram A, Johnson R, Castro L, Kuo J, Deresinski S. Endocarditis due to Coccidioides spp: the Seventh Case. Open Forum Infect Dis. 2015; 2(3): ofv086. doi: https://doi.org/10.1093/ofid/ofv086 (último acceso sept. 2023).
7. Negroni RA, Arechavala E. Maiolo. Coccidioidomicosis. Med Cutan Iber Lat Am 2010; 38(5): 179-188. Accesible en: https://www.medigraphic.com/cgi-bin/new/resumen.cgi?IDARTICULO=28398 (último acceso nov. 2023).
8. Nelson JK, Giraldeau G, Montoya JG, Deresinski S, Ho DY, Pham M. Donor-derived Coccidioides immitis endocarditis and disseminated infection in the setting of solid organ transplantation. Open Forum Infect Dis. 2016; 3(3): ofw086. doi: https://doi.org/10.1093/ofid/ofw086 (último acceso nov. 2023).

RECCMI
Revista Española de Casos Clínicos en Medicina Interna
Spanish Journal of Case Records in Internal Medicine

Rev Esp Casos Clin Med Intern (RECCMI). 2024 (abril); 9(1): 14-16 doi: https://doi.org/10.32818/reccmi.a9n1a5

No todo es carcinomatosis peritoneal. Diagnóstico diferencial de la afectación peritoneal

Claudia Alcázar-Rubio[1], **Isabel Martínez-Castilla**[2], **María Cruz Carreño-Hernández**[2], **Esther Montero-Hernández**[2]

[1]*Servicio Oncología Médica, Hospital Puerta de Hierro, Majadahonda, Madrid, España*
[2]*Servicio Medicina Interna, Hospital Puerta de Hierro, Majadahonda, Madrid, España*

Recibido: *19/12/2023* **Aceptado:** *31/01/2024* **En línea:** *30/04/2024*

Citar como: Alcázar-Rubio Claudia, Montero-Hernández Esther, Carreño-Hernández María Cruz, Martínez-Castilla Isabel. No todo es carcinomatosis peritoneal. Diagnóstico diferencial de la afectación peritoneal. Rev Esp Casos Clin Med Intern (RECCMI). 2024 (abril); 9(1): 14-16. doi: https://doi.org/10.32818/reccmi.a9n1a5.

Cite this as: Alcázar-Rubio Claudia, Montero-Hernández Esther, Carreño-Hernández María Cruz, Martínez-Castilla Isabel. Not everything is peritoneal carcinomatosis. *Differential diagnosis of peritoneal involvement.* Rev Esp Casos Clin Med Intern (RECCMI). 2024 (April); 9(1): 14-16. doi: https://doi.org/10.32818/reccmi.a9n1a5.

Autor para correspondencia: Claudia Alcázar-Rubio. clauida.alcazar@salud.madrid.org

Palabras clave

- Neoplasia ovárica
- Ascitis
- Carcinomatosis de la cavidad peritoneal

Resumen

El carcinoma peritoneal primario es un tumor epitelial maligno que afecta prácticamente solo a mujeres, y que es idéntico histológicamente al carcinoma de ovario epitelial y al carcinoma de trompas de Falopio, englobándose dentro de los tumores müllerianos. En los últimos años se ha descrito un aumento en la incidencia de este tipo de tumores, aunque esta es aún muy infrecuente, estimándose en 0,68 por cada 100.000 habitantes/año. Se presenta el caso de una afectación tumoral peritoneal primaria en una paciente de 59 años, con clínica de dolor abdominal y aumento de la cavidad abdominal.

Keywords

- *Ovarian neoplasm*
- *Ascites*
- *Carcinomatosis of peritoneal cavity*

Abstract

Primary peritoneal carcinoma is a malignant epithelial tumor that affects practically only women, being histologically identical to epithelial ovarian carcinoma and fallopian tube carcinoma, as part of the spectrum of Mullerian tumors. Although it is still very rare, in the last decade, we are experiencing an increase in its incidence (0.68 per 100,000 population/years). We present a 59-year-old female patient, whose main symptoms included increase hardness of the abdominal cavity, constipation and ascites, diagnosed of primary peritoneal tumor.

Puntos destacados

- Plantear como diagnóstico diferencial los tumores primarios peritoneales, aunque presenten menor incidencia que la carcinomatosis peritoneal.
- CA 125 puede orientarnos en el diagnostico si aún no tenemos claro el tumor primario.
- El epiplón mayor es la zona más frecuente de metástasis del carcinoma peritoneal primario (CPP).

Introducción

La carcinomatosis peritoneal es la causa más frecuente de afectación de grasa peritoneal, sin embargo, aun siendo la causa más frecuente, tenemos que descartar otras posibles etiologías entre las que se encuentran causas tumorales y no tumorales[3]. La etiología neoplásica de la carcinomatosis peritoneal es en su mayoría metastásica, siendo por orden de frecuencia el cáncer de ovario, el colorrectal y el gástrico los procesos primarios más frecuentes[3,4]. La afectación por carcinomas primarios es mucho menos frecuente, y por eso se expone este caso, por la rareza de la presentación y por la baja frecuencia de su diagnóstico.

Caso clínico

Antecedentes

Se trataba de una paciente de 59 años, natural de Marruecos, residente en España desde el año 2000 y que trabaja como ama de casa. Había tenido 9 embarazos, 7 partos y 2 abortos, con controles ginecológicos correctos. Sin alergias medicamentosas ni hábitos tóxicos. Como factor de riesgo cardiovascular padecía hipertensión.

Enfermedad actual

Acudió a Urgencias por presentar distensión abdominal en la última semana, asociando estreñimiento. Astenia mayor de la habitual. No presentaba lesiones cutáneas. Tampoco refería nauseas o vómitos, y asociaba leve sensación de disnea.

Exploración física

Eupneica y con tensión arterial en rango $SatO_2$ 95% basal. Destacando un abdomen no doloroso, distendido, globuloso, con semiología de ascitis

CTO Editorial
CC BY NC ND

(oleada ascítica y matidez cambiante), sin ser a tensión y sin encontrar masas en la palpación. Asimismo, palpación de mamas sin lesiones ni adenopatías axilares.

Pruebas complementarias

Se realizó TAC de abdomen donde se visualizaron múltiples implantes a lo largo de toda la cavidad peritoneal, sugestivo de carcinomatosis peritoneal, sin identificar lesión neoplásica sugestiva de tumoración primaria y sin signos de obstrucción intestinal. También se realizó paracentesis diagnóstico-terapéutica ecoguiada que posteriormente dio el diagnostico anatomopatológico. El débito total de la misma fue de 2,2 litros de contenido serohemático, con mejoría de la disnea tras su evacuación.

En la analítica sanguínea destacaba PCR 74 (0,1-10 mg/L), LDH 171 (120-246 UI/L), trombocitosis leve 598.000 E3/microL (150-400x 10^3/microL) marcadores tumorales con elevación de CA125 1600 (0,0-35,0), CA15,3 195 (0,0-28,0), B-HCG 9 (<6). Análisis bioquímico de líquido ascítico sin consumo de proteínas, gradiente seroascítico >1, tinción de Gram y Zhiel negativas.

La radiografía de tórax que se realizó mostraba derrame pleural derecho que posteriormente se confirmó en TAC de tórax, con ausencia de lesiones ocupantes de espacio. También se realizó una endoscopia digestiva alta que no mostraba hallazgos patológicos. Además, se solicitó valoración por Ginecología con exploración, tacto vaginal y ecografía transvaginal no patológicos. En la mamografía y ecografía de ambas mamas se encontraron hallazgos descritos como BI-RADS 2. Finalmente recibimos el resultado del estudio histológico del líquido ascítico, con ausencia de granulomas, siendo compatible con posible carcinoma de origen mülleriano peritoneal primario, de probable subtipo seroso. También se realizó biopsia de implante peritoneal con diagnóstico definitivo de carcinoma seroso de alto grado de origen tuboovárico/peritoneal (CPP). Clasificándose de estadio IIIC FIGO por la extensa afectación peritoneal.

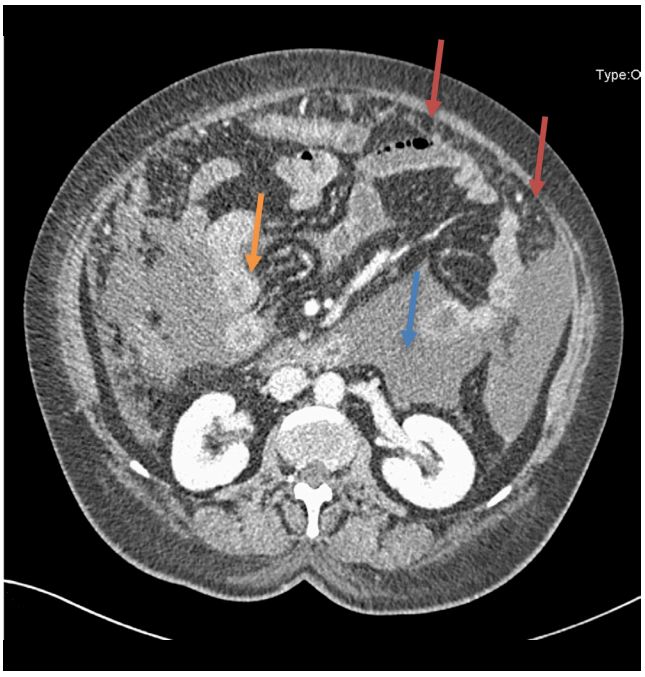

Figura 1. TAC de abdomen con contraste intravenoso. Se señalan asas intestinales *(flecha naranja)* sin complicaciones, líquido ascítico *(flecha azul)* de moderada cuantía en cavidad abdominal, y múltiples implantes en la superficie peritoneal *(flechas rojas)*.

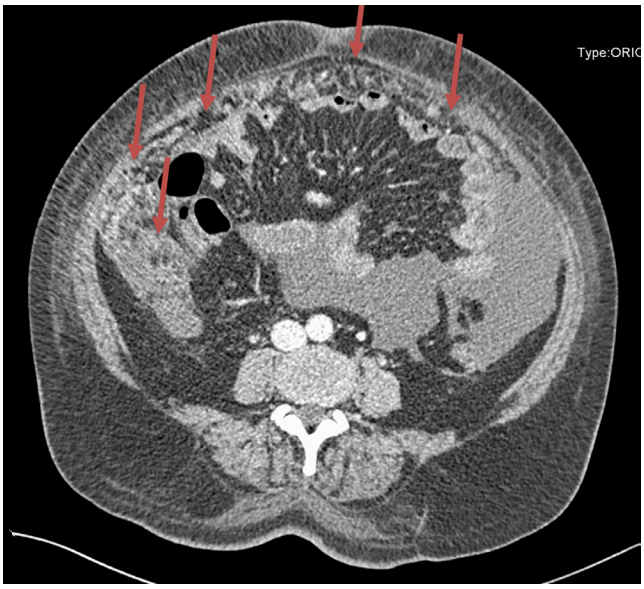

Figura 2. TAC de abdomen con contraste intravenoso. Se señalan múltiples implantes de predominio peritoneal *(flechas rojas)*.

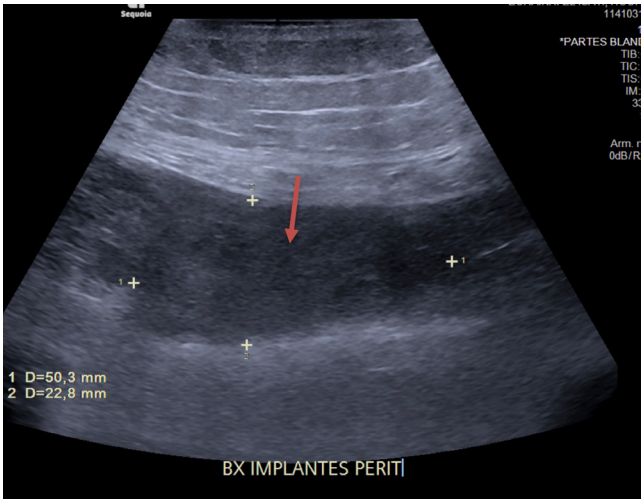

Figura 3. Ecografía de partes blandas a nivel abdominal con visualización de implante peritoneal *(flecha roja)* para realización de biopsia guiada.

Evolución

La evolución en planta fue favorable sin presentar complicaciones. Tras obtener el diagnóstico anatomopatológico la paciente pasó a cargo de Oncología Médica quienes presentaron el caso en comité multidisciplinar, realizándose una laparoscopia exploradora de resecabilidad que resultó ser favorable para realizar citorreducción primaria en un segundo tiempo.

Diagnóstico

Carcinoma seroso peritoneal primario (CPP).

Discusión

La enfermedad metastásica peritoneal es mucho más frecuente que los tumores primarios peritoneales[3]. Asimismo, el CPP es una entidad infrecuente, que representa el 1-2% de los tumores primarios peritoneales, y se origina en el peritoneo pélvico o abdominal, o también llamado sistema mülleriano secundario. La mayoría de estos son de estirpe seroso (90%) y su manejo es similar

al carcinoma de ovario epitelial por tener el mismo origen embriológico, con similitudes tanto a nivel histológico, como en su diseminación, tratamiento y pronóstico[2,5].

Según los criterios del *Gynecologic Oncology Group* (GOG) (1993) para el diagnóstico de CPP:

- Ambos ovarios deben ser de tamaño normal o aumentados de tamaño debido a procesos benignos.
- Debe haber un compromiso extraovárico mayor que en la superficie ovárica.
- Si hay componente ovárico con invasión tumoral cortical, esta debe ser <5x5 mm[1,2,4,5].

El CPP fue descrito por primera vez por Swerdlow en 1959, pero no fue hasta el año 1977 cuando dejó de considerarse un tipo de mesotelioma. Una de las razones por las que se eliminó de dicha clasificación fue la falta de asociación con el asbesto (hasta en un 50% en mesoteliomas) y la mayor incidencia de los mesoteliomas en varones[2,5].

Hay ciertas diferencias entre el CPP y el carcinoma de ovario epitelial. A favor del primero, afecta a pacientes mujeres de mayor edad (65 años), postmenopáusicas, asociado a mayor paridad y menarquia tardía[5]. Pudiendo aparecer en pacientes sometidas a ooforectomía bilateral previa[2,5]. Clínicamente se presenta con dolor abdominal (65%), distensión abdominal (51%), ascitis (50-80%), presentándose de forma asintomática hasta en un 6%[5].

La elevación de CA 125 en >90% de los casos es característica, y las mutaciones en los genes BRCA1 y BRCA2 aumentan el riesgo de carcinoma primario de peritoneo entre un 1,3-20%; por lo que podrían estar asociados a mayor incidencia en pacientes con afectación hereditaria de cáncer de mama y ovario[1–3,5,6]. La tomografía computerizada es la prueba de elección, y en casos de sospecha neoplásica su afectación conllevará un estadio evolucionado y un mal pronóstico a corto-medio plazo[3-5].

Asimismo, la diseminación del CPP es principalmente transperitoneal, con invasión del epiplón (90-100%) la más frecuente, seguida de la afectación de los ovarios, que aun siendo nula cuando están presentes, afecta en un porcentaje de casos considerable con tumoraciones en su superficie (90%)[5]. Por otro lado, la supervivencia media depende del grado de citorreducción y de la posibilidad de quimioterapia. La presencia de enfermedad residual después de la citorreducción ensombrece el pronóstico y tiene un impacto negativo en la supervivencia[5]; y la esperanza de vida es similar a la de pacientes con carcinoma de ovario epitelial[3].

Los casos varían con una media de supervivencia desde 0 a un 26% a los 5 años con una vida media entre 7 a 27,8 meses[1,5]. Tradicionalmente el CPP se trata con cirugía de reducción de volumen primaria[1,2]. En pacientes donde no es posible inicialmente, se valora neoadyuvancia con quimioterapia para disminuir la carga tumoral y aumentar el éxito en la resecabilidad de la cirugía de reducción de volumen a intervalos. Tanto la quimioterapia intraoperatoria como la terapia HIPEC *(hyperthermic intraperitoneal chemotherapy)* no están estandarizadas como tratamiento de elección[6]. La terapia adyuvante consiste en la combinación de carboplatino (AUC 5–6) y paclitaxel (175 mg/m^2) cada 3 semanas durante 6 ciclos, o la administración solo de platino en pacientes ancianos[1,2,5,6]. Además, está indicado la asociación con bevacizumab cada 3 meses en combinación con los anteriores en pacientes con enfermedad residual y estadios avanzados. Por último, está fuertemente recomendado el tratamiento de mantenimiento con inhibidores de PARP en pacientes con BRC1 asociado o no a bevacizumab, que han respondido a la primera línea de quimioterapia adyuvante[6].

Conclusión

El CPP es una entidad infrecuente pero con gran impacto, por lo que se debe incluir en el diagnóstico diferencial ante una afectación tumoral peritoneal sin claro tumor primario. El TAC es la prueba de elección, aunque la confirmación es histológica. El pronóstico es similar al del cáncer de ovario avanzado, siendo esencial completar con éxito una cirugía de reducción de volumen asociando neoadyuvancia y/o adyuvancia.

Financiación, conflicto de intereses y consentimiento informado

El presente trabajo no ha recibido ayudas específicas provenientes de agencias del sector público, sector comercial o entidades sin ánimo de lucro. Los autores declaran carecer de conflicto de intereses y disponen de la autorización o consentimiento informado de los involucrados en este caso.

Bibliografía

1. Togo Peraza JM, Gómez Pinto JI, Togo Osuna LR, Montoya Romero JJ. Correspondencia. https://www.medigraphic.com/pdfs/ginobsmex/gom-2014/gom145h.pdf (último acceso feb. 2024).
2. Dahiya A, Peedicayil A, Singh A, Thomas A, Thomas V, Chandy RG, *et al.* Primary peritoneal carcinoma and ovarian carcinoma-a ten-year comparative analysis. Klinicka Onkologie. 2022; 35(1): 63–71. doi: https://doi.org/10.48095/ccko202263 (último acceso feb. 2024).
3. Valls Masot L, Juanpere Martí S, Rubió Rodríguez A, López Bonet E, Pilar Barretina Ginesta M, Maroto Genover Objetivos Docentes A. Afectación de la grasa peritoneal: no todo es carcinomatosis. Accesible en: https://www.piper.espacio-seram.com/index.php/seram/article/view/2539 (último acceso feb. 2024).
4. Motta-Ramírez GA, Torres-Hernández VE, Zinser-Sierra J, Rodríguez-Treviño C, Castillo-Lima JA. Carcinomatosis peritoneal; patrones de imagen por tomografía computarizada multidetector (TCMD). GAMO. 2010; 9(6). Accesible en: https://piper.espacio-seram.com/index.php/seram/article/view/8606 (último acceso feb. 2024).
5. Medina-Villaseñor EA , Quezada-Adame I, Aboites-Lucero JL , Jiménez-Becerra S, Neyra-Ortiz E, Vega-Reyes BE. Cáncer primario de peritoneo. Generalidades quirúrgicas para una neoplasia relativamente reciente. 2009; GAMO 8(1): 5-11. Accesible en: https://biblat.unam.mx/hevila/Gacetamexicanadeoncologia/2009/vol8/no1/2.pdf (último acceso feb. 2024).
6. Redondo A, Guerra E, Manso L, Martin-Lorente C, Martinez-Garcia J, Perez-Fidalgo JA, *et al.* SEOM clinical guideline in ovarian cancer (2020). Clin Transl Oncol. 2021; 23(5): 961–968. doi: https://doi.org/10.1007/s12094-020-02545-x (último acceso feb. 2024).

RECCMI
Revista Española de Casos Clínicos en Medicina Interna
Spanish Journal of Case Records in Internal Medicine

Rev Esp Casos Clin Med Intern (RECCMI). 2024 (abril); 9(1): 17-19 doi: https://doi.org/10.32818/reccmi.a9n1a6

Poliartritis y lesión cervical de etiología inesperada

Anna Gállego-Rodríguez, Javier Ramos-Lázaro, Albert Casals-Urquiza, Anna Díaz-Prieto, Jordi Casademont

Servicio de Medicina Interna, Hospital de la Santa Creu i Sant Pau, Barcelona, España

Recibido: *10/08/2023* **Aceptado:** *01/02/2024* **En línea:** *30/04/2024*

Citar como: Gállego-Rodríguez A, Ramos-Lázaro J, Casals-Urquiza A, Díaz-Prieto A, Casademont J. Poliartritis y lesión cervical de etiología inesperada. Rev Esp Casos Clin Med Intern (RECCMI). 2024 (abril); 9(1): 17-19. doi: https://doi.org/10.32818/reccmi.a9n1a6.

Cite this as: Gállego-Rodríguez A, Ramos-Lázaro J, Casals-Urquiza A, Díaz-Prieto A, Casademont J. *Polyarthritis and cervical injury of unexpected etiology.* Rev Esp Casos Clin Med Intern (RECCMI). 2024 (April); 9(1): 17-19. doi: https://doi.org/10.32818/reccmi.a9n1a6.

Autor para correspondencia: Anna Gállego-Rodríguez. agallegor@santpau.cat

Palabras clave
- Artritis infecciosa
- Gonorrea

Resumen

La poliartritis es un síndrome frecuente en la práctica clínica diaria con muchas posibles etiologías. Aportamos el caso de un paciente con poliartritis con mala evolución clínica y analítica tras inicio de tratamiento corticoideo que planteó el diagnóstico diferencial, fundamentalmente entre las etiologías infecciosa y paraneoplásica.

Keywords
- *Infectious arthritis*
- *Gonorrhea*

Abstract

Polyarthritis is a common syndrome in our clinical practice with many possible underlying aetiologies. We analyze the case of a patient with polyarthritis with poor clinical and analytical evolution after starting corticosteroid treatment which raised the differential diagnosis, mainly between infectious and paraneoplastic aetiologies.

Puntos destacados

- Ante una poliartritis con mala evolución bajo tratamiento corticoideo hay que sospechar etiología paraneoplásica o infecciosa.
- Si se sospecha de una artritis séptica se deben obtener muestras de sangre para hemocultivos y realizar una artrocentesis para analizar el líquido sinovial.

Introducción

La infección gonocócica diseminada es consecuencia de la diseminación hematógena del gonococo y se calcula que entre el 0,5% y 3% de las infecciones son producidas por este microorganismo[1]. Es más frecuente en pacientes jóvenes de sexo femenino, pero puede desarrollarse a cualquier edad[2].

Caso clínico

Antecedentes

Varón de 69 años con antecedentes patológicos de hipertensión arterial en tratamiento con doxazosina, valsartán e hidroclorotiazida. Presentaba psoriasis cutánea con sospecha baja de espondiloartropatía psoriásica (sin respuesta a adalimumab, HLA-B27 negativo, pero con resonancia magnética que revelaba sacroileitis bilateral); depresión en tratamiento y artropatía degenerativa por la que había precisado artrodesis tibio-astragalina y astrágalo-calcánea izquierda en 2016.

Enfermedad actual

Acudió a urgencias por fiebre de 39,5ºC el día del inicio de los síntomas y posteriormente presentaba poliartralgias en manos y pies de 10 días de evolución. No refería sintomatología constitucional ni clínica de virosis u otra focalidad infecciosa.

Exploración física

En la exploración física destacaba poliartritis con dolor, edema y eritema en muñecas y tobillos, con balance articular conservado, pero con marcado edema sobre las articulaciones afectadas. El paciente no presentaba disuria, secreción uretral ni lesiones cutáneas, y el resto de la exploración física era compatible con la normalidad.

Pruebas complementarias

Analítica de sangre en urgencias: destacaba proteína C reactiva (PCR) de 432 mg/L (normal <5 mg/L) y velocidad de sedimentación globular (VSG) de 101 mm/h (normal <10 mm/h), con leucocitosis 11.000x10^9/ml y neutrofilia de

9.700x10^9/mL. Se indicó artrocentesis del tobillo, pero el paciente la rechazó. Orientado como poliartritis, se inició tratamiento corticoideo con prednisona 30mg/24h en pauta descendente y se programó visita preferente en consultas externas de Reumatología en 10 días.

En consultas externas de Reumatología seguía la clínica y la semiología de poliartritis, por lo que se realizó:

- **Ecografía articular:** tendinosis en los extensores de la mano y edema de tejido subcutáneo, con sinovitis sin señal Doppler.
- **Analítica:** CK de 17 U/L (30-200), PCR 230 mg/L, VSG 70 mm/h, y leucocitosis de 20.000x10^9/mL con neutrofilia de 18.800x10^9/mL, autoinmunidad básica (anticuerpos antinucleares o ANA, anticuerpos anticitoplasma de neutrófilo o ANCA, factor reumatoide o FR y anticuerpos antipéptido citrulinado cítrico o CCPs) negativos y niveles de complemento normales: C3 181 mg/100mL (85-193) y C4 26,4 mg/100 mL (15-57).

Se redujo la prednisona a 20mg con pauta descendente y se inició etoricoxib 90 mg/día. Se solicitó PET-TC-18-FDG (tomografía por emisión de positrones con tomografía computerizada) donde se evidenció una lesión en C5 además de la poliartritis **(figura 1).**

Figura 1. PET-TC que muestra poliartritis en codo izquierdo, carpos y metacarpos bilaterales, rodillas, tarsos compatibles con inflamación sinovial. Además, cambios postquirúrgicos secundarios a artrodesis subastragalina izquierda con refuerzo periarticular de la región tibioperoneoastragalina izquierda sugestiva de proceso inflamatorio postquirúrgico. Lesión hipermetabólica prevertebral en C5 (SUVmáx: 7,7).

En la visita de control en Reumatología a los 10 días, el paciente seguía sin mejoría clínica, por lo que se decidió ingreso para controlar el dolor y filiar la lesión de la PET-TC.

El diagnóstico diferencial que se realizó se resume en la **tabla 1:**

Característica	Artritis psoriásica	RS3PE *(Remitting seronegative symmetrical synovitis with pitting edema)*	Artritis séptica
Epidemiología	Afecta igual a hombres y mujeres	Más en hombres, y de edad avanzada	Más frecuente en edad avanzada
Clínica	Manifestaciones extraarticulares: Conjuntivitis, uveítis, onicopatía psoriásica, dactilitis	No erosiva. Presentación brusca en manos, muñecas y pies En un 15% aparece malignidad (hematológica y adenocarcinoma gástrico, endometrial, o pancreático)[3]	Fiebre, dolor e impotencia funcional
Analítica	Asociada a HLA-B27	Seronegativa (factor reumatoide negativo)	Aumento de reactantes de fase aguda (proteína C reactiva), leucocitosis con neutrofilia
Tratamiento	Buena respuesta a corticoides	Buena respuesta a corticoides	Desbridamiento y antibioterapia

Tabla 1. Diagnóstico diferencial de la poliartritis.

Evolución

En el ingreso, el paciente se encontraba febricular, por lo que se tomaron muestras de hemocultivos. En la exploración física destacaba tumefacción y supuración en el maléolo interno del tobillo izquierdo. En una nueva analítica persistía la elevación de los parámetros inflamatorios (PCR de 410 mg/L, leucocitosis de 12.000x10^9/mL con neutrofilia) y una TC de tobillo izquierdo confirmó colecciones retromaleolares (medial y lateral).

Ante la sospecha de artritis séptica, se contactó con Traumatología que procedió a un desbridamiento quirúrgico maleolar, con posterior inicio de antibioterapia empírica con cloxacilina y ceftriaxona. Tanto en un hemocultivo como en el cultivo del exudado del tobillo creció *Neisseria gonorrhoeae* multirresistente (con resistencias a penicilina, doxiciclina, azitromicina y ciprofloxacina), pero sensible a ceftriaxona. Las serologías de VIH, hepatitis y lúes resultaron negativas, y los frotis uretral y faríngeo fueron negativos para gonococo y otras enfermedades de transmisión sexual (ETS), aunque se tomaron después del inicio de la ceftriaxona.

Para descartar endocarditis infecciosa se realizó un ecocardiograma transesofágico que no mostró vegetaciones ni disfunciones valvulares. La resonancia magnética mostró una espondilodiscitis séptica en C5-6 sin absceso epidural espinal. En la nueva exploración física, la movilidad y sensibilidad estaban conservadas y eran simétricas en las 4 extremidades, sin dolor neuropático en extremidades inferiores ni incontinencia de esfínteres que sugirieran afectación radicular o medular.

Se instauró tratamiento con ceftriaxona 2 g al día durante 6 semanas por la espondilodiscitis asociada y imposibilidad de descartar la endocarditis infecciosa, junto a un descenso lento de prednisona con buena evolución clínica y resolución de los signos de artritis. Se determinó la vía final del complemento (C5b-C9, complejo de ataque a la membrana o MAC) del paciente, que resultó dentro de los valores normales.

Diagnóstico

Poliartritis séptica. Infección gonocócica diseminada (IGD).

Discusión y conclusiones

El gonococo puede causar artritis séptica en adultos jóvenes y adolescentes, aunque con menor frecuencia que *Staphylococcus aureus.* Es importante contemplar en el diagnóstico diferencial de la poliartritis con componente marcado de tenosinovitis la Infección gonocócica diseminada (IGD)[4]. La gonococemia proviene habitualmente de la colonización asintomática de la mucosa uretral, cervical o faríngea, siendo los factores predisponentes la promiscuidad sexual, menstruación, embarazo, infección por VIH, déficit de la vía final del complemento (C5-9), tratamiento con eculizumab y lupus eritematoso sistémico[5]. Suele aparecer en dos fases: una fase inicial bacteriémica, con lesiones cutáneas vesículo-pustulosas, y una fase posterior localizada (tenosinovitis o artritis séptica).

La IGD puede presentarse clínicamente como tenosinovitis con pústulas cutáneas y poliartralgias. En algunos casos puede producir también meningitis, espondilodiscitis y endocarditis infecciosa[2]. Muchos pacientes, sin embargo, desarrollan la artritis sin artralgias ni lesiones cutáneas previas, lo que la hace indistinguible clínicamente de otras artritis. Habitualmente no es supurativa, y suele respetar el esqueleto axial. El diagnóstico se realiza por reacción en cadena de la polimerasa (RCP) y cultivo en medio de Thayer-Martin del exudado de mucosas potencialmente colonizadas. Además, el cultivo de líquido sinovial es positivo en aproximadamente un 50% de las muestras[4].

El tratamiento de la artritis gonocócica es, según las guías clínicas de la *International Union for Sexually Transmitted Infections* (IUSTI): ceftriaxona 1 g/24h endovenosa (EV) o intramuscular (IM), o espectinomicina 2 g/12h IM de 6 a 12 días siempre que no haya sospecha ni confirmación de endocarditis asociada[6]. Si hay una buena evolución, a los 2-3 días se puede secuenciar a cefixima 400 mg/12h vía oral (VO). En pacientes alérgicos a penicilina, se recomienda ciprofloxacino 500 mg/12h VO o espectinomicina 2 g/12h IM.

Se recomienda también realizar en todos los casos una prueba de confirmación de la curación para descartar infección persistente, con cultivo (para ver la sensibilidad) de frotis uretral, rectal o faríngeo (el que inicialmente fuera positivo) entre una y dos semanas tras finalizar el tratamiento o, si no se dispone de cultivo, reacción en cadena de la polimerasa a las dos semanas de finalizar el tratamiento. Si la prueba es positiva, se debe descartar reinfección vía los contactos sexuales. Por último, cuando el gonococo causa artritis séptica no requiere desbridar la articulación. En nuestro caso se realizó por no tener el resultado de los hemocultivos en el momento de la intervención.

Nota: Este caso clínico fue presentado previamente en el XXè Congrés Societat Catalanobalear de Medicina Interna. Barcelona, junio 2023.

Financiación, conflicto de intereses y consentimiento informado

El presente trabajo no ha recibido ayudas específicas provenientes de agencias del sector público, sector comercial o entidades sin ánimo de lucro. Los autores declaran carecer de conflicto de intereses y disponen de la autorización o consentimiento informado de los involucrados en este caso.

Bibliografía

1. Barr J, Danielsson D. Septic gonococcal dermatitis. Br Med J. 1971; 1 (5747): 482-485. doi: https://doi.org/10.1136/bmj.1.5747.482 (último acceso feb. 2024).
2. Suzaki A, Hayashi K, Kosuge K, Soma M, Hayakawa S. Disseminated gonococcal infection in Japan: a case report and literature review. Intern Med. 2011; 50 (18): 2039-2043. doi: https://doi.org/10.2169/internalmedicine.50.5586 (último acceso feb. 2024).
3. Fernández Silva MJ, Vilariño Méndez CR. Síndrome RS3PE: remitting seronegative symmetrical synovitis with pitting edema. A propósito de 3 casos. Semergen. 2012; 38 (7): 472-5. doi: https://doi.org/10.1016/j.semerg.2011.10.004 (último acceso feb. 2024).
4. Rice PA. Gonococcal arthritis (disseminated gonococcal infection). Infect Dis Clin North Am. 2005; 19 (4): 853-861. doi: https://doi.org/10.1016/j.idc.2005.07.003 (último acceso feb. 2024).
5. Benavent Núñez D, Tornero Marín C, Bonilla Hernán G, García Perea A, Balsa Criado A, Rico Nieto A. Artritis gonocócica y déficit de C2. Reumatol Clin. 2019; 15 (6): e125-e127. doi: https://doi.org/10.1016/j.reuma.2017.08.010 último acceso feb. 2024).
6. Unemo M, Ross J, Serwin AB, Gomberg M, Cusini M, Jensen JS. 2020 European guideline for the diagnosis and treatment of gonorrhoea in adults. Int J STD AIDS. 2020: 956462420949126. doi: https://doi.org/10.1177/0956462420949126 (último acceso feb. 2024).

RECCMI
Revista Española de Casos Clínicos en Medicina Interna
Spanish Journal of Case Records in Internal Medicine

Rev Esp Casos Clin Med Intern (RECCMI). 2024 (abril); 9(1): 20-22 doi: https://doi.org/10.32818/reccmi.a9n1a7

Manejo de síndrome de intestino corto refractario

Nieves Sánchez-Martín, María Delgado-Ferrary, Rafael Cano-Alba, Francisco Jesús Olmo-Montes

Servicio de Medicina Interna, Hospital Universitario Virgen Macarena, Sevilla, España

Recibido: *18/01/2024* **Aceptado:** *16/02/2024* **En línea:** *30/04/2024*

Citar como: Sánchez Martín N, Delgado Ferrary M, Olmo Montes FJ. Manejo de síndrome de intestino corto refractario. Rev Esp Casos Clin Med Intern (RECCMI). 2024 (abril); 9(1): 20-22. doi: https://doi.org/10.32818/reccmi.a9n1a7.

Cite this as: Sánchez Martín N, Delgado Ferrary M, Olmo Montes FJ. *Management of refractory short bowel syndrome.* Rev Esp Casos Clin Med Intern (RECCMI). 2024 (April); 9(1): 20-22. doi: https://doi.org/10.32818/reccmi.a9n1a7.

Autor para correspondencia: Nieves Sánchez Martín. nievesanchezmartín@gmail.com

Palabras clave

- Síndrome del intestino corto (SIC)
- Intestino corto
- Nutrición parenteral
- Teduglutida

Resumen

El síndrome del intestino corto es una enfermedad malabsortiva frecuente, secundaria en la mayoría de las ocasiones a resecciones quirúrgicas. Exponemos el caso de un varón de 74 años en seguimiento en el hospital de día de medicina interna por síndrome de intestino corto tras resección de intestino delgado con necesidad de administración continua de fluidoterapia, hidroelectrolitos y nutrición parenteral. Con objeto de mejorar la calidad de vida del paciente, tras varios intentos de disminuir el soporte parenteral, se inició tratamiento con teduglutida en noviembre de 2019, consiguiendo una reducción progresiva de la terapia intravenosa hasta su completa retirada en mayo de 2020.

Keywords

- *Short bowel syndrome (SBS)*
- *Short intestine*
- *Parenteral nutrition*
- *Teduglutide*

Abstract

Short bowel syndrome is a common malabsorption disease, secondary in most cases to surgical resection. We present the case of a 74-year-old man being followed up in the internal medicine day hospital for short bowel syndrome with the need for continuous administration of fluid therapy, hydroelectrolytes and parenteral nutrition. In order to improve the patient's quality of life, after several attempts to reduce parenteral support, medication with teduglutide was started in November 2019, achieving a progressive reduction of intravenous treatment until its complete withdrawal in May 2020.

Puntos destacados

- Este caso evidencia la eficacia de teduglutida en pacientes con síndrome de intestino corto dependientes de nutrición parenteral, incluso consiguiendo la retirada de esta, con la consecuente mejora en la calidad de vida del paciente.

Introducción

El síndrome del intestino corto es un trastorno resultante de la reducción de la superficie de absorción intestinal como consecuencia de una resección quirúrgica, un defecto congénito o una pérdida de absorción relacionada con la enfermedad, que da lugar una reducción de la función gastrointestinal por debajo del mínimo necesario para la absorción de macronutrientes, agua y electrolitos. En adultos, suele producirse a consecuencia de una resección quirúrgica por enfermedad de Crohn, neoplasia, radiación o isquemia mesentérica, mientras que, en niños, suele producirse por una enfermedad congénita a nivel del intestino delgado[1].

Como consecuencia de esta malabsorción, se producen una serie de complicaciones como desnutrición, deshidratación, déficit de electrolitos, vitaminas y oligoelementos y la pérdida de peso, que precisan tratamiento de soporte mediante reposición hidroelectrolítica y nutrición parenteral hasta que tienen lugar una serie de cambios adaptativos a nivel intestinal que aumentan la absorción de nutrientes. En ocasiones, dicha adaptación es insuficiente, por lo que algunos enfermos necesitan soporte nutricional de por vida para mantener la salud o el crecimiento[2]. En los pacientes que no pueden ser destetados de la nutrición parenteral está indicado el empleo de teduglutida.

Caso clínico

Antecedentes

Varón de 74 años, sin hábitos tóxicos o factores de riesgo cardiovascular conocidos, con enfermedad inflamatoria intestinal tipo colitis ulcerosa diagnosticada en 2002 y con múltiples intervenciones quirúrgicas a raíz de lo anterior. En 2010, tras el fracaso del tratamiento médico, fue sometido a panproctocolectomía e ileostomía terminal. En junio de 2012 es intervenido nuevamente por eventración de línea media y periestomal y en junio de 2016 por recidiva de la eventración y hernia incisional.

El último posoperatorio se complicó con una peritonitis secundaria a perforación intestinal, tras resección de 15 cm de yeyuno proximal. Tras dicha intervención presentaba una evolución desfavorable por dehiscencia de la sutura con peritonitis plástica asociada, precisando una nueva intervención en la que se realizó una resección intestinal y una yeyunostomía terminal. Tras esta última intervención precisó alimentación enteral y parenteral.

CTO Editorial
CC BY NC ND

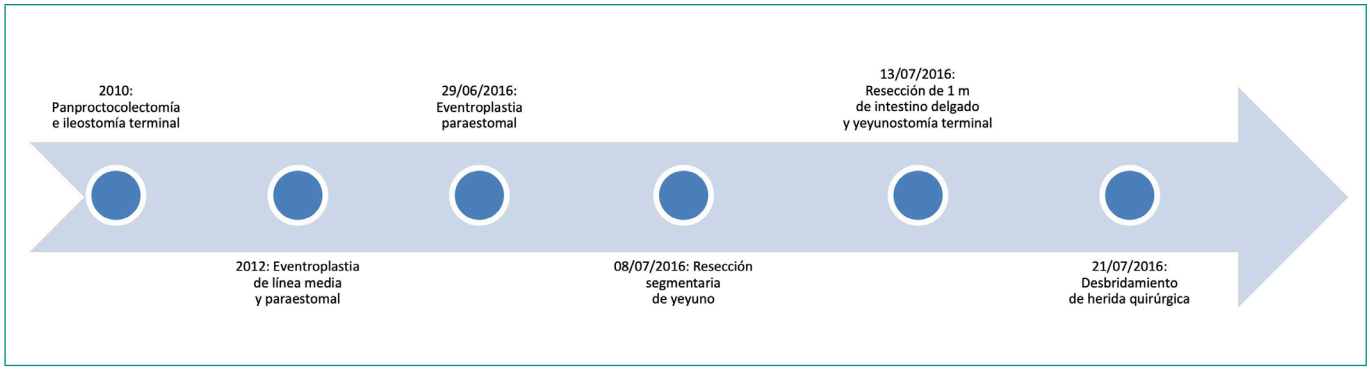

Figura 1. Resumen de las intervenciones quirúrgicas a las que fue sometido el paciente.

Enfermedad actual

Se trataba de un paciente con resección intestinal importante e ileostomía de alto débito que, en el momento del alta hospitalaria y a pesar de buena tolerancia oral, presentaba débito elevado. Tras múltiples ingresos en Medicina Interna por deshidratación con insuficiencia renal prerrenal asociada, se añadió tratamiento con octreotide, loperamida y codeína con el objeto de disminuir el débito. Además, se le colocó un catéter venoso central para hidratación en el Hospital de Día de Medicina Interna. A nuestra valoración el paciente tenía buena tolerancia a dieta oral con ingesta de 3 litros de agua diarios, una diuresis media de 1500-2000 cc cada 24 horas y unas pérdidas por ileostomía de unos 2500 cc cada 24 horas.

Exploración física

En la exploración se evidenció caquexia (peso 82 kg e IMC 17,5 kg/cm^3), sin otras anomalías en el resto de exploración por aparatos, salvo abdomen excavado.

Diagnóstico

Síndrome de intestino corto con yeyunostomía de alto débito, panproctocolectomía e ileostomía por colitis ulcerosa sin respuesta a tratamiento inmunosupresor ni biológicos y necesidad de nutrición parenteral tres veces por semana.

Evolución

El paciente comenzó seguimiento en el Hospital de Día de Medicina Interna. Inicialmente se controlaron las descompensaciones renales y se mejoró el estado nutricional con 1500 cc de nutrición parenteral de alto contenido proteico (N9) 3 veces por semana, complejos multivitamínicos y oligoelementos. Como complemento, se administraron 1500 cc suero fisiológico, 0,9% diarios en domicilio, así como dosis puntuales de bicarbonato y sulfato de magnesio. Para esto, se programó la colocación de un catéter central.

Fecha	Sueroterapia	Nutrición parenteral	Pérdidas por ileostomía
4/11/2019	2500 cc semanales	2000 cc semanales	2500 cc diarios
22/11/2019	1000 cc semanales	2000 cc semanales	1700 cc diarios
13/12/2019	Suspendida	2000 cc semanales	1500 cc diarios
07/01/2020	1000 cc semanales	2000 cc semanales	2000 cc diarios
24/02/2020	500 cc semanales	1000 cc semanales	1900 cc diarios
16/03/2020	Suspendida	1000 cc semanales	1700 cc diarios
25/05/2020	Suspendida	Suspendida	1700 cc diarios

Tabla 1. Requerimientos parenterales tras la introducción de teduglutida.

Dado el alto requerimiento de medicación intravenosa, con refractariedad a la reducción de los aportes, en noviembre de 2019 se decidió inicio de tratamiento con teduglutida subcutáneo diario, 0,05 mg/kg/día con la intención de reducir progresivamente la demanda y la necesidad de nutrición parenteral y sueroterapia en el Hospital de Día hasta que, 7 meses más tarde y tras reducciones graduales controladas mediante parámetros clínicos y analíticos, en mayo 2020 se consiguió retirar de forma definitiva los aportes intravenosos.

Discusión y conclusiones

La incapacidad de mantener el equilibrio proteicoenergético, de líquidos, electrolitos o micronutrientes producido en el síndrome del intestino corto tiene, a nivel fisiológico, dos fases. La fase aguda, que comienza tras la resección intestinal y tiene una duración media de 3 ó 4 semanas, y posteriormente la fase de adaptación, que tiene una duración de 1 ó 2 años.

La fase aguda se caracteriza por la presencia de elevadas pérdidas intestinales de fluidos y electrolitos, con malabsorción de la mayoría de los nutrientes. En este periodo es necesario realizar una reposición parenteral de las pérdidas, además de instaurar un soporte nutricional, inicialmente mediante nutrición parenteral total. Se introduce, cuando es posible, nutrición enteral precozmente para mantener la funcionalidad de la mucosa intestinal. En esta fase está indicado el empleo de antisecretores gástricos para reducir la hipersecreción gástrica, así como antidiarreicos como la loperamida o el sulfato de codeína para reducir la motilidad y la secreción intestinal.

En la fase de adaptación se producen cambios estructurales y funcionales en la mucosa intestinal encaminados a aumentar la absorción de nutrientes y ralentizar el tránsito gastrointestinal, estabilizando la diarrea y, por tanto, la pérdida de líquidos y electrolitos. Durante esta fase los pacientes deben ir progresando la alimentación enteral lenta y escalonadamente durante semanas o meses y reduciendo de forma progresiva la sueroterapia y la nutrición parenteral. Pueden ser de utilidad el empleo de fármacos como la clonidina o el octreotide si las pérdidas continúan siendo abundantes (por ejemplo, en pacientes con yeyunostomía terminal).

La insuficiencia intestinal asociada al síndrome del intestino corto revierte en aproximadamente el 50% de los adultos en los dos primeros años[3]. A partir de entonces la mayoría, en ausencia de intervenciones adicionales, seguirá precisando nutrición parenteral crónica de por vida. Los pacientes incapaces de ser destetados de la sueroterapia intravenosa y/o nutrición parenteral tienen indicación de tratamiento con teduglutida.

La teduglutida es un análogo del péptido-2 similar al glucagón (GLP-2) de acción prolongada, un péptido secretado por las células L intestinales localizadas en el íleon que aumenta el flujo sanguíneo portal e intestinal, inhibe la secreción ácida del estómago y reduce la motilidad intestinal, mejorando así la absorción de nutrientes[4]. Está indicado en pacientes con necesidad de tratamiento parenteral superior a 12 meses, con refractariedad a la reducción

de aporte intravenoso (3 veces o más por semana) o complicaciones asociadas al mismo, como ayuda a largo plazo para retirar la nutrición parenteral[5]. La duración del tratamiento varía en función de su eficacia y tolerancia, pero en general se administra al menos 6 meses y, potencialmente, de por vida.

Financiación, conflicto de intereses y consentimiento informado

El presente trabajo no ha recibido ayudas específicas provenientes de agencias del sector público, sector comercial o entidades sin ánimo de lucro. Los autores declaran carecer de conflicto de intereses y disponen de la autorización o consentimiento informado de los involucrados en este caso.

Bibliografía

1. Ballesteros Pomar MD, Vidal Casariego A. Síndrome de intestino corto: definición, causas, adaptación intestinal y sobrecrecimiento bacteriano. Nutr Hosp. 2007; 22(Supl. 2): 74-85. Accesible en: https://scielo.isciii.es/pdf/nh/v22s2/nutricion2.pdf (último acceso ene. 2024).
2. Rodríguez A, Canovas G. Síndrome de intestino corto en adultos. Tratamiento nutricional. Endocrinol Nutr. 2004; 51(4): 163-172. doi: https://doi.org/10.1016/S1575-0922(04)74602-1 (último acceso ene. 2024).
3. DiBaise JK. Management of short bowel syndrome in adults. Medilib. Accesible en: https://medilib.ir/uptodate/show/4773 (último acceso feb. 2024).
4. Seidner DL, Fujioka K, Boullata JI, Iyer K, Lee HM, Ziegler TR. Reduction of parenteral nutrition and hydration support and safety with long-term teduglutide treatment in patients with short bowel syndrome-associated intestinal failure: STEPS-3 study. Nutr Clin Pract. 2018; 33(4): 520-527. doi: https://doi.org/10.1002/ncp.10092 (último acceso ene. 2024).
5. Burgos Peláez R, Cuerda Compes MC, García-Luna PP, Martínez Faedo C, Mauri Roca S, Moreno Villares JM *et al.* Teduglutida: revisión de su uso en el síndrome de intestino corto. Nutr Hosp. 2016; 33(4): 400. Accesible en: https://www.nutricionhospitalaria.org/articles/04646/show (último acceso ene. 2024).

RECCMI
Revista Española de Casos Clínicos en Medicina Interna
Spanish Journal of Case Records in Internal Medicine

Rev Esp Casos Clin Med Intern (RECCMI). 2024 (abril); 9(1): 23-25 doi: https://doi.org/10.32818/reccmi.a9n1a8

Microangiopatía trombótica en el seno de una prostatitis aguda

Arturo Muñoz-Blanco, Beatriz Pérez-Monte Mínguez, Rebeca Fuerte-Martínez, José Luis Valle-López, Jorge Francisco Gómez-Cerezo

Servicio Medicina Interna, Hospital Universitario Infanta Sofía, San Sebastián de los Reyes, Madrid, España

Recibido: *18/04/2023* **Aceptado:** *06/03/2024* **En línea:** *30/04/2024*

Citar como: Muñoz Blanco A, Pérez-Monte Mínguez B, Fuerte Martínez R, Valle López JL, Gómez Cerezo JF. Microangiopatía trombótica en el seno de una prostatitis aguda. Rev Esp Casos Clin Med Intern (RECCMI). 2024 (abril); 9(1): 23-25. doi: https://doi.org/10.32818/reccmi.a9n1a8.

Cite this as: Muñoz Blanco A, Pérez-Monte Mínguez B, Fuerte Martínez R, Valle López JL, Gómez Cerezo JF. *Thrombotic microangiopathy in acute prostatitis.* Rev Esp Casos Clin Med Intern (RECCMI). 2024 (April); 9(1): 23-25. doi: https://doi.org/10.32818/reccmi.a9n1a8.

Autor para correspondencia: Arturo Muñoz Blanco. a.munoz3745@gmail.com

Palabras clave

- Prostatitis
- Trombocitopenia
- Microangiopatía trombótica
- Eculizumab
- Plasmaféresis

Resumen

Presentamos el caso de un varón de 46 años que ingresó por un episodio de prostatitis aguda y durante la hospitalización presentó un deterioro progresivo y severo de la función renal acompañado de anemia hemolítica y trombocitopenia severa. Tras estudio etiológico se llegó al diagnóstico de una microangiopatía trombótica. Se inició tratamiento con eculizumab y plasmaféresis con buena respuesta.

Keywords

- *Prostatitis*
- *Thrombocytopenia*
- *Thrombotic microangiopathy*
- *Eculizumab*
- *Plasmapheresis*

Abstract

We present the case of a 46-year-old man who was admitted to the hospital for an episode of acute prostatitis and who, during hospitalization, presented a progressive and severe deterioration of renal function accompanied by hemolytic anemia and severe thrombocytopenia. After an etiological study, a diagnosis of thrombotic microangiopathy was reached. Treatment with eculizumab and plasmapheresis was started with a good response.

Puntos destacados

- Este caso demuestra la necesidad de realizar una evaluación precisa en los pacientes en los que se sospecha una microangiopatía trombótica (MAT) para llegar a un diagnóstico de probabilidad y de esta forma iniciar el tratamiento más indicado y disminuir la morbimortalidad.

Introducción

El término microangiopatía trombótica (MAT) engloba a un grupo de patologías de origen diverso con manifestaciones clínicas comunes. La presencia de anemia hemolítica microangiopática con presencia de esquistocitos en la extensión de sangre periférica, acompañada de trombocitopenia de mayor o menor grado son la base del diagnóstico. Estas manifestaciones pueden acompañarse de afectación a nivel de otros órganos, principalmente en el sistema nervioso central o parénquima renal, según la base fisiopatológica que origina el cuadro.

La presencia de alteraciones subyacentes en las proteínas del complemento es cada vez más reconocida como el sustrato patológico sobre el que se sustentan este tipo de cuadros. Las infecciones tanto víricas como bacterianas pueden funcionar como el desencadenante de la microangiopatía en muchos casos.

A continuación, se describe un caso de un paciente con prostatitis aguda que presenta en su evolución una microangiopatía trombótica probablemente mediada por alteraciones en el complemento.

Caso clínico

Antecedentes

Varón de 46 años, fumador activo y sin otros antecedentes de interés que acudió al Servicio de Urgencias del Hospital Universitario Infanta Sofía por un síndrome prostático acompañado de febrícula de 48 horas de evolución. El paciente refería disuria, tenesmo vesical y dolor perineal que se había acompañado en las últimas horas de dificultad para iniciar la micción. No presentaba lesiones genitales o excreción uretral y no había presentado relaciones sexuales de riesgo previo al cuadro.

Exploración física

A la exploración física el paciente se encontraba afebril y hemodinámicamente estable con una tensión arterial de 122/72 y una frecuencia cardiaca de 76. La temperatura axilar en el momento de su llegada a urgencias fue de 36,5 grados.

La exploración física no mostró alteraciones: en la inspección genital no se encontraron lesiones ni exudado uretral y la puño-percusión renal fue negativa. No se realizó un tacto rectal en el momento de su llegada a urgencias.

Pruebas complementarias

Se realizó una analítica de sangre inicial en la que se destacaron la presencia de 16.140 leucocitos/microlitro con 93% de neutrófilos, 117.000 plaquetas/micro-

litro, creatinina 1,19 mg/dL y una proteína C reactiva 359,3 mg/L. Las determinaciones respecto a la serie roja, ionograma y enzimas de citólisis y colestasis no mostraron resultados patológicos.

Asimismo, se realizó un análisis de orina mediante tira reactiva que demostró proteinuria, piuria, microhematuria y bacteriuria; recogiéndose un urocultivo antes de la subida a planta de hospitalización convencional e inicio de antibioterapia empírica.

Evolución

Con sospecha de una prostatitis aguda bacteriana se inició antibioterapia empírica con ceftriaxona. A las 24 horas de su ingreso en la planta de hospitalización presentó oligoanuria acompañada de dolor a la palpación en hipogastrio, realizándose una ecografía abdominal que puso de manifiesto un globo vesical, motivo por el que se procedió al sondaje vesical. En ese momento se extrajo un control analítico en el que se observó un descenso marcado de la cifra de plaquetas hasta 18.000 plqs/mL (140.000-370.000), así como deterioro de la función renal y anemia con datos de hemólisis.

Dado el empeoramiento analítico, se realizó en este momento un test directo de Coombs con resultado negativo, una determinación de las serologías para VIH, VHC, VHB, sífilis, CMV y VEB, resultando negativas todas ellas. Asimismo, se escaló la antibioterapia empírica a meropenem, se inició perfusión con cristaloides y se extrajeron nuevos cultivos, tanto de sangre como de orina. Sin embargo, a pesar de estas medidas el paciente no presentó una mejoría clínica o analítica significativa, reduciéndose progresivamente la cifra de plaquetas, hemoglobina y empeorando la función renal, así como asociando un marcado quebrantamiento del estado general, tendencia a la hipotensión, taquicardia y reducción del ritmo de diuresis. En este momento, dada la presencia de una anemia hemolítica no inmune asociada a trombocitopenia severa y rápido deterioro de la función renal se sospechó una posible microangiopatía trombótica (MAT), motivo por el que se realizó una inspección de extensión de sangre periférica evidenciando más de un 1% de esquistocitos.

Dada la confirmación de la MAT, se inició tratamiento con recambio plasmático y se realizó un estudio etiológico en el que los anticuerpos antinucleares, crioglobulinas y anticuerpos antifosfolípido fueron negativos; se determinaron los niveles de ácido fólico y vitamina B_{12} que resultaron normales y se recibieron los resultados de los cultivos de sangre y orina que fueron negativos. Por último, se midieron los niveles de C3 y C4, la actividad CH50 y de la enzima ADAMTS13.

A pesar de las sesiones de plasmaféresis, la evolución no fue satisfactoria, presentando un empeoramiento progresivo de la función renal que requirió inicio de hemodiálisis, así como anemización y estabilidad en la cifra de plaquetas. Tras recibir el resultado de actividad normal de la enzima ADAMTS13 y ante la ausencia de mejoría con antibioterapia de amplio espectro y terapia de recambio plasmático se sospechó una posible MAT mediada por complemento, decidiéndose iniciar tratamiento con eculizumab. Tras el inicio de este tratamiento, el paciente presentó una mejoría lenta pero progresiva de las manifestaciones clínicas, pudiendo suspender la hemodiálisis y presentando posterior normalización de las manifestaciones hematológicas.

Se recibieron a posteriori los resultados del análisis funcional y genético del complemento que no demostraron alteraciones. Tampoco se encontraron anticuerpos dirigidos contra proteínas del complemento.

Diagnóstico

Prostatitis aguda y microangiopatía trombótica probablemente mediada por complemento.

Discusión y conclusiones

Las microangiopatías trombóticas son un conjunto de síndromes clínicos poco frecuentes que se caracterizan por la afectación de pequeños vasos, como las arteriolas o capilares, en forma de trombosis, con la consiguiente aparición de anemia hemolítica y trombocitopenia asociada a fenómenos isquémicos y/o hemorrágicos en distintos órganos[1]. El origen de estos síndromes es muy diverso, reconociéndose aquellas de origen primario, en las que existe una alteración subyacente a nivel de una determinada proteína o vía metabólica que puede ser de carácter inmune o tóxico, y aquellas secundarias, en las que existe un factor inicial que provoca la hiperactividad endotelial inicial[2].

Entre las primarias, la afectación predominante de un órgano u otro puede orientar en algunos casos a una patología concreta. Así pues, que la clínica predominante sea a nivel del sistema nervioso puede orientar hacia una posible PTT mientras que si es el riñón el principal órgano afectado probablemente estemos más inclinados a pensar en una posible MAT mediada por toxina Shiga o por el complemento[3]. La evaluación etiológica de este tipo de pacientes es fundamental ya que las terapias recomendadas son variables y son entidades de elevada morbimortalidad y rápida progresión. A este respecto, dado que la clínica inicial de ambas entidades puede solaparse, se recomienda la medición precoz de los niveles de actividad de la enzima ADAMTS13 cuando exista sospecha de una posible MAT, ya que una actividad severamente disminuida, con niveles inferiores a un 5 ó 10%, es diagnóstica de PTT.

La MAT mediada por complemento, previamente denominada síndrome hemolítico urémico atípico (SHUa), es una entidad rara con una incidencia estimada de 2 nuevos casos por cada 500.000 pacientes[4]. Su base fisiopatológica radica en mutaciones en componentes de la vía alternativa del complemento, generalmente de penetrancia incompleta y que suelen requerir de un desencadenante para provocar la disfunción de la cascada inmune[5]. Entre estos desencadenantes, el embarazo y principalmente las infecciones son los más reconocidos[6].

Para la confirmación del diagnóstico se debe llevar a cabo un análisis funcional y cuantitativo de las proteínas del complemento, así como la determinación de autoanticuerpos dirigidos contra proteínas específicas de la vía alternativa. A pesar de ello, en hasta 30% de los pacientes con diagnóstico de MAT mediada por complemento no se reconocen autoanticuerpos específicos o alteraciones genéticas[7].

El tratamiento más utilizado en estos casos es un fármaco dirigido contra la fracción C5 del complemento, el eculizumab, que ha demostrado en estudios que es una opción segura y eficaz para estos pacientes[7]. Sin embargo, dado el elevado precio del fármaco, previo a su utilización es necesario descartar otras posibles causas de MAT como causantes del cuadro, principalmente la PTT mediante la determinación de la ADAMTS13, patología autoinmune o alteraciones metabólicas subyacentes.

Financiación, conflicto de intereses y consentimiento informado

El presente trabajo no ha recibido ayudas específicas provenientes de agencias del sector público, sector comercial o entidades sin ánimo de lucro. Los autores declaran carecer de conflicto de intereses y disponen de la autorización o consentimiento informado de los involucrados en este caso.

Bibliografía

1. Ruggenenti P, Noris M, Remuzzi G. Thrombotic microangiopathy, hemolytic uremic syndrome, and thrombotic thrombocytopenic purpura. Kidney Int. 2001; 60(3): 831-846. doi: https://doi.org/10.1046/j.1523-1755.2001.060003831.x (último acceso mar. 2024).

2. Moake JL. Thrombotic microangiopathies. N Engl J Med. 2002; 347(8): 589-600. doi: https://doi.org/10.1056/nejmra020528 (último acceso mar. 2024).
3. Little DJ, Mathias LM, Page EE, Kremer Hovinga JA, Vesely SK, George JN. Long-term kidney outcomes in patients with acquired thrombotic thrombocytopenic purpura. Kidney Int Rep. 2017; 2(6): 1088-1095. doi: https://doi.org/10.1016/j.ekir.2017.06.007 (último acceso mar. 2024).
4. Jokiranta TS. HUS and atypical HUS. Blood. 2017; 129(21): 2847-2856. doi: https://doi.org/10.1182/blood-2016-11-709865 (último acceso mar. 2024).
5. Hanna RM, Henriksen K, Kalantar-Zadeh K, Ferrey A, Burwick R, Jhaveri KD. Thrombotic microangiopathy syndromes-common ground and distinct frontiers. Adv Chronic Kidney Dis. 2022; 29(2):149-160.e1. Accesible en: https://escholarship.org/content/qt4rp9q4pd/qt4rp9q4pd.pdf (último acceso mar. 2024).
6. Nester CM, Barbour T, de Cordoba SR, Dragon-Durey MA, Fremeaux-Bacchi V, Goodship TH *et al.* Atypical aHUS: state of the art. Mol Immunol. 2015; 67(1): 31-42. doi: https://doi.org/10.1016/j.molimm.2015.03.246 (último acceso mar. 2024).
7. Fremeaux-Bacchi V, Fakhouri F, Garnier A, Bienaimé F, Dragon-Durey MA, Ngo S, *et al.* Genetics and outcome of atypical hemolytic uremic syndrome: a nationwide French series comparing children and adults. Clin J Am Soc Nephrol. 2013; 8(4): 554-562. doi: https://doi.org/10.2215/CJN.04760512 (último acceso mar. 2024).
8. Noone D, Waters A, Pluthero FG, Geary DF, Kirschfink M, Zipfel PF, Licht C. Successful treatment of DEAP-HUS with eculizumab. Pediatr Nephrol. 2014; 29(5): 841-851. doi: https://doi.org/10.1007/s00467-013-2654-x (último acceso mar. 2024).

RECCMI
Revista Española de Casos Clínicos en Medicina Interna
Spanish Journal of Case Records in Internal Medicine

Rev Esp Casos Clin Med Intern (RECCMI). 2024 (abril); 9(1): 26-28 doi: https://doi.org/10.32818/reccmi.a9n1a9

Angiosarcoma cardiaco, un caso clínico

Lucas Mª López-Requejo, Laura Porcel-Salud, María Antonia Salud-Salvia, José Alberto Arranz-Caso

Servicio de Medicina Interna, Hospital Universitario Príncipe de Asturias, Alcalá de Henares, Madrid, España

Recibido: *24/08/2023* **Aceptado:** *08/03/2024* **En línea:** *30/04/2024*

Citar como: López-Requejo LM, Porcel-Salud L, Salud-Salvia MA, Arranz-Caso JA. Angiosarcoma cardiaco, un caso clínico. Rev Esp Casos Clin Med Intern (RECCMI). 2024 (abril); 9(1): 26-28. doi: https://doi.org/10.32818/reccmi.a9n1a9.

Cite this as: López-Requejo LM, Porcel-Salud L, Salud-Salvia MA, Arranz-Caso JA. *Cardiac angiosarcoma, a case report*. Rev Esp Casos Clin Med Intern (RECCMI). 2024 (April); 9(1): 26-28. doi: https://doi.org/10.32818/reccmi.a9n1a9.

Autor para correspondencia: Lucas Mª López Requejo. luclop01@outlook.es

Palabras clave
- Angiosarcoma
- Neoplasia
- Taponamiento cardiaco

Resumen

El angiosarcoma es una patología extremadamente infrecuente con predominio por el sexo masculino. La ecocardiografía es el pilar diagnóstico. No existe un régimen terapéutico definido y el tratamiento se basa en la resección quirúrgica acompañada de quimioterapia y radioterapia, siendo el pronóstico infausto. Nuestro caso clínico trata de una mujer joven con angiosarcoma cardiaco en la aurícula derecha, como en el 90% de los casos, en el que destaca su debut como taponamiento cardiaco, así como la buena respuesta inicial al régimen de tratamiento con quimioterapia y radioterapia en neoadyuvancia, con el que se logró una supervivencia de 12 meses, superior a la media descrita.

Keywords
- *Angiosarcoma*
- *Neoplasia*
- *Cardiac tamponade*

Abstract

Angiosarcoma is an extremely rare pathology with a male predominance. Echocardiography is the diagnostic mainstay. There is no defined therapeutic regimen and treatment is based on surgical resection accompanied by chemotherapy and radiotherapy, with a poor prognosis. Our clinical case deals with a young woman with cardiac angiosarcoma in the right atrium, as in 90% of cases, in which its debut as cardiac tamponade stands out, as well as the good initial response to the treatment regimen with chemotherapy and radiotherapy in neoadjuvant treatment, which achieved a survival of 12 months, higher than the average described.

Puntos destacados

- Este caso destaca principalmente por el debut de la enfermedad como taponamiento cardiaco, poco descrito en la literatura médica previa, y por alcanzar una supervivencia superior a la media con un régimen de quimioterapia y radioterapia en neoadyuvancia.

Introducción

Las neoplasias cardiacas primarias malignas son tumores muy infrecuentes, y el angiosarcoma es el subtipo histológico más común[1]. Suele localizarse en la aurícula derecha y con frecuencia afecta a estructuras adyacentes. No hay guías claras de tratamiento y el pronóstico, por lo general, es nefasto.

Presentamos el caso de una mujer joven con angiosarcoma primario en la aurícula derecha que debutó como taponamiento cardiaco y que tuvo una buena respuesta inicial al tratamiento antineoplásico.

Caso clínico

Antecedentes

Paciente de 46 años, sin antecedentes relevantes, que consultó en diciembre de 2020 por dolor interescapular, disnea, ortopnea y edemas en miembros inferiores de tres días de evolución.

Exploración física

En el examen físico se encontraba afebril, saturando al 98% con taquipnea de 24 rpm e intolerancia al decúbito, TA 120/70 mmHg y frecuencia cardiaca de 95 lpm. Presentaba ingurgitación venosa yugular sin colapso inspiratorio, tonos cardiacos rítmicos y apagados y edemas en ambas piernas.

Pruebas complementarias

Destacaba una discreta elevación de dímero D y proBNP con enzimas de daño miocárdico normales. La radiografía de tórax mostraba una silueta cardiaca aumentada con ligero derrame pleural bilateral. El electrocardiograma mostró taquicardia sinusal a 100 lpm, QRS estrecho, bajo voltaje y alternancia eléctrica. Un VSCAN a pie de cama demostró derrame pericárdico severo con compromiso de cavidades derechas, marcado bamboleo cardiaco y una vena cava inferior dilatada con ausencia de colapso inspiratorio. El ventrículo izquierdo era normal con FEVI preservada, sin valvulopatías. Se practicó pericardiocentesis obteniendo 1850 cc de líquido serohemático con franca mejoría clínica y hemodinámica.

Además, resultaron negativos o normales: hemograma, bioquímica, TSH, autoinmunidad, serologías, prueba de Mantoux y estudios microbiológicos y citológicos del líquido pericárdico. Una TC toraco-abdomino-pélvica mostró una masa intracavitaria en la aurícula derecha que se extendía al pericardio con derrame

CTO Editorial
CC BY NC ND

pericárdico de alta densidad e imágenes nodulares. La RM cardiaca reveló la misma masa con importante captación de contraste e imágenes tubulares en su interior sugiriendo angiosarcoma o linfoma cardíaco. Un PET-TC mostró, además, captaciones óseas focales sugerentes de malignidad.

Diagnóstico

Seis muestras de tejido por biopsia percutánea de la masa resultaron insuficientes para el diagnóstico. Una nueva muestra mediante punción transesofágica volvió a ser insuficiente. Finalmente, en enero de 2021, una biopsia obtenida mediante esternotomía confirmó un tumor que histológicamente presentaba canales vasculares bien diferenciados intercalados con áreas sólidas poco diferenciadas de células epitelioides y fusiformes, patrón típico del angiosarcoma.

Evolución

Se inició quimioterapia neoadyuvante con doxorrubicina más ifosfamida en febrero de 2021. Cinco meses más tarde, tras el quinto ciclo terapéutico, el PET-TC mostró desvitalización parcial de la masa auricular y desaparición de las captaciones extracardiacas. Dada la buena evolución se planificó la resección quirúrgica del tumor. Desafortunadamente, en octubre de 2021, tras siete ciclos quimioterápicos y dos sesiones de radioterapia, la paciente consultó por cefalea y parestesias hemicraneales izquierdas realizándose una TC craneal que reveló ocupación del seno esfenoidal izquierdo por una lesión sólida que afectaba también a la región lateral derecha del clivus con expansión y erosión de la cortical ósea. Una gammagrafía posterior confirmó dichos hallazgos, mostrando también captación en ambos húmeros, 9º arco costal izquierdo, pala ilíaca derecha e isquion derecho.

Se sustituyó el tratamiento quimioterápico por inducción con paclitaxel semanal, con intención de posterior mantenimiento con pazopanib. A la segunda semana de tratamiento, la paciente desarrolló un cuadro leucoeritroblástico, anemia y trombopenia severas, junto con fenómenos hemorrágicos, por tanto, paclitaxel fue suspendido. En enero de 2022, al año del diagnóstico, falleció como consecuencia de un *shock* hemorrágico por sangrado digestivo.

Discusión

Las neoplasias cardiacas primarias son extremadamente raras. La incidencia en autopsia es de 0,0001-0,030 %. El 25% son tumores malignos y los sarcomas cardiacos comprenden el 95%. De estos, el angiosarcoma primario es el subtipo histológico más común y constituye el 30%. Se caracteriza por su naturaleza agresiva y destructiva.

La edad promedio de inicio es de 30 a 50 años, con predominio por el sexo masculino en una proporción 3:1. Aproximadamente el 90% se localizan en la aurícula derecha y frecuentemente afectan a estructuras vecinas pudiendo provocar insuficiencia cardiaca y derrame pericárdico. Debido a la rareza de la enfermedad y a los síntomas inespecíficos iniciales, no suelen sospecharse de forma precoz. Los pacientes permanecen asintomáticos hasta que el tumor alcanza un tamaño considerable o presenta diseminación local o metastásica.

Además, las nuevas técnicas de imagen facilitan su diagnóstico notablemente, siendo la ecocardiografía el pilar de la evaluación por su alta sensibilidad[1]. Otras técnicas como la TC se emplean para determinar la anatomía del tumor, las relaciones circundantes y la presencia de metástasis, mientras la RMN se emplea para caracterizar el tejido blando[2]. Para nuestro caso, esta última resultó muy útil para orientar el diagnóstico, demostrando signos característicos descritos en estudios previos, como el realce lineal del contraste en apariencia de rayos de sol[1].

El derrame pericárdico es muy frecuente. En el estudio de Hong, *et al.*[3], el 56% de los pacientes con angiosarcoma presentaron derrame pericárdico y en una serie de la Clínica Mayo[4] el 88%. En nuestro caso el debut de la enfermedad consistió en un taponamiento cardiaco, hecho menos referido en la literatura. De los dos trabajos citados, en el primero no se especifica el número y en el segundo solo tres pacientes presentaron taponamiento cardiaco.

Respecto al diagnóstico diferencial del taponamiento cardiaco, es importante reseñar que su etiología es muy variada. Al margen de la causa idiopática, destacan además de las neoplasias, la pericarditis infecciosa principalmente tuberculosa y viral, y los traumatismos, ya sean accidentales o iatrogénicos por procedimientos invasivos[1,2].

En nuestro caso, cabe destacar también las dificultades para alcanzar un diagnóstico definitivo, siendo necesaria la biopsia por toracotomía abierta, lo cual ya está descrito en la literatura médica. En una revisión de Rettmar KS, *et al.* se consideran técnicas muy deficientes de diagnóstico histológico la biopsia percutánea, endomiocárdica y guiada por ecografía, así como el examen del líquido pericárdico, sugiriendo que para un diagnóstico preciso es necesaria la obtención de la muestra mediante una exploración quirúrgica abierta[5].

No existe un régimen terapéutico definido. Para tumores localizados el tratamiento de elección es la resección quirúrgica completa acompañada de quimioterapia neoadyuvante o adyuvante y radioterapia[6]. El esquema más utilizado es la combinación de ifosfamida y doxorrubicina. Si la enfermedad progresa puede optarse por trabectidina, pazopanib, gemcitabina o paclitaxel[7]. A pesar de ello, la recidiva es frecuente y entre el 47-89% presentan metástasis en el transcurso de la enfermedad, siendo las localizaciones más frecuentes pulmón, hueso, colon y cerebro[8]. El pronóstico es infausto con una supervivencia media sin cirugía de 3,8 ± 2,5 meses[1].

En nuestro caso se optó por un régimen de quimioterapia y radioterapia con resección quirúrgica posterior si la evolución era favorable. Aunque tuvo una respuesta inicial esperanzadora, no fue posible realizar la intervención por recidiva metastásica y la paciente falleció como consecuencia de los efectos secundarios de la quimioterapia. Con todo, se logró una supervivencia de 12 meses, superior a la media descrita.

Conclusiones

El angiosarcoma cardiaco primario debe considerarse en pacientes con derrame pericárdico con o sin taponamiento cardiaco. La ecocardiografía y la RM resultan muy útiles para orientar el diagnóstico. Con frecuencia es necesaria una toracotomía para poder obtener material suficiente para el estudio histológico.

Financiación, conflicto de intereses y consentimiento informado

El presente trabajo no ha recibido ayudas específicas provenientes de agencias del sector público, sector comercial o entidades sin ánimo de lucro. Los autores declaran carecer de conflicto de intereses y disponen de la autorización o consentimiento informado de los involucrados en este caso.

Bibliografía

1. Patel SD, Peterson A, Bartczak A, Lee S, Chojnowski S, Gajewski P, *et al.* Primary cardiac angiosarcoma – a review. Med Sci Monit. 2014; 20: 103-109. doi: https://doi.org/10.12659/MSM.889875 (último acceso mar. 2024).
2. Tang K, Shang QL, Zhou QC, Zhou JW, She XL, Zhang M. Primary cardiac angiosarcoma with spontaneous ruptures of the right atrium and right coronary artery. Echocardiography. 2013; 30(6): E156-160. doi: https://doi.org/10.1111/echo.12176 (último acceso mar. 2024).

3. Look Hong NJ, Pandalai PK, Hornick JL, Shekar PS, Harmon DC, Chen YL, *et al.* Cardiac angiosarcoma management and outcomes: 20-year single-institution experience. Ann Surg Oncol. 2012; 19(8): 2707-2715. doi: https://doi.org/10.1245/s10434-012-2334-2 (último acceso mar. 2024).
4. Kupsky DF, Newman DB, Kumar G, Maleszewski JJ, Edwards WD, Klarich KW. Echocardiographic features of cardiac angiosarcomas: the Mayo Clinic experience (1976-2013). Echocardiography. 2016; 33(2): 186-192. doi: https://doi.org/10.1111/echo.13060 (último acceso mar. 2024).
5. Rettmar K, Stierle U, Sheikhzadeh A, Diederich KW. Primary angiosarcoma of the heart. Report of a case and review of the literature. Jpn Heart J. 1993; 34(5): 667-683. doi: https://doi.org/10.1536/ihj.34.667 (último acceso mar. 2024).
6. Abu Saleh WK, Ramlawi B, Shapira OM, Al Jabbari O, Ravi V, Benjamin R, *et al.* Improved outcomes with the evolution of a neoadjuvant chemotherapy approach to right heart sarcoma. Ann Thorac Surg. 2017; 104(1): 90-96. doi: https://doi.org/10.1016/j.athoracsur.2016.10.054 (último acceso mar. 2024).
7. Simpson L, Kumar SK, Okuno SH, Schaff HV, Porrata LF, Buckner JC, Moynihan TJ. Malignant primary cardiac tumors: review of a single institution experience. Cancer. 2008; 112(11): 2440-2446. doi: https://doi.org/10.1002/cncr.23459 (último acceso mar. 2024).
8. Tyebally S, Chen D, Bhattacharyya S, Mughrabi A, Hussain Z, Manisty C. Cardiac tumors: JACC CardioOncology state-of-the-art review. JACC CardioOncol. 2020; 2(2): 293-311. doi: https://doi.org/10.1016/j.jaccao.2020.05.009 (último acceso mar. 2024).

RECCMI
Revista Española de Casos Clínicos en Medicina Interna
Spanish Journal of Case Records in Internal Medicine

Rev Esp Casos Clin Med Intern (RECCMI). 2024 (abril); 9(1): 29-31 doi: https://doi.org/10.32818/reccmi.a9n1a10

Síncope recurrente por fibrilación auricular paroxística como forma de presentación de hipertiroidismo apático

Joaquín Ferreira-Bacciarini

Servicio de Medicina Interna, Centro de Asistencia de la Agrupación Médica de Pando (CAAMEPA), Canelones, Uruguay

Recibido: *14/02/2024* **Aceptado:** *10/03/2024* **En línea:** *30/04/2024*

Citar como: Ferreira-Bacciarini J. Síncope recurrente por fibrilación auricular paroxística como forma de presentación de hipertiroidismo apático. Rev Esp Casos Clin Med Intern (RECCMI). 2024 (abril); 9(1): 29-31. doi: https://doi.org/10.32818/reccmi.a9n1a10.

Cite this as: Ferreira-Bacciarini J. *Recurrent syncope due to paroxysmal atrial fibrillation as a presentation of apathetic hyperthyroidism.* Rev Esp Casos Clin Med Intern (RECCMI). 2024 (April); 9(1): 29-31. doi: https://doi.org/10.32818/reccmi.a9n1a10.

Autor para correspondencia: Joaquín Ferreira-Bacciarini. ferreira.joaquin85@gmail.com

Palabras clave

- Síncope
- Fibrilación auricular
- Hipertiroidismo apático

Resumen

El hipertiroidismo apático es una forma de presentación poco frecuente de hipertiroidismo, caracterizada por la ausencia de los síntomas clásicos de hipermetabolismo generados por el aumento en la síntesis de hormonas tiroideas. Afecta mayormente a personas de edad avanzada, y puede manifestarse como enfermedad cardiovascular, con arritmias cardiacas. A continuación, se comunica un caso de hipertiroidismo apático secundario a adenoma tiroideo tóxico, que se presentó con síncope recurrente relacionado a fibrilación auricular paroxística.

Keywords

- *Syncope*
- *Atrial fibrillation*
- *Apathetic hyperthyroidism*

Abstract

Apathetic hyperthyroidism is a rare form of hyperthyroidism, characterized by the absence of the classic symptoms of hypermetabolism generated by the increased synthesis of thyroid hormones. It affects mostly elderly people, and can manifest as cardiovascular disease, with cardiac arrhythmias. We report a case of apathetic hyperthyroidism secondary to toxic thyroid adenoma, which is presented with recurrent syncope in relation to paroxysmal atrial fibrillation.

Puntos destacados

- El hipertiroidismo apático es una forma de presentación poco frecuente de hipertiroidismo.
- A menudo se manifiesta con síntomas cardiovasculares, principalmente en adultos mayores.
- El internista debe tener un alto índice de sospecha de esta patología para realizar un diagnóstico y tratamiento oportunos.

Introducción

El hipertiroidismo se define como el aumento de la síntesis y secreción de hormonas tiroideas. Es un trastorno metabólico frecuente, con síntomas y signos característicos de hiperfunción tiroidea que permiten un diagnóstico inequívoco en la mayoría de los casos. Sin embargo, el cuadro clínico puede variar en función de la gravedad del trastorno, del tiempo de evolución, de la edad del paciente y de la causa específica que esté produciendo la enfermedad[1].

El hipertiroidismo apático (también denominado hipertiroidismo acinético) es, en comparación con el hipertiroidismo clásico, un escenario poco frecuente, caracterizado por la ausencia de datos clínicos fácilmente reconocibles de hipertiroidismo[1,2]. Descrito por Lahey en 1930, afecta mayormente a personas de edad avanzada, y se caracteriza por síntomas de la esfera psiquiátrica (depresión, apatía), debilidad, anorexia y adelgazamiento, bocio pequeño, compromiso cardiovascular y hasta casos severos de tormenta tiroidea apática[3,4,5,6]. El internista debe tener un alto índice de sospecha de esta patología para evitar retrasos en el diagnóstico y realizar un tratamiento oportuno.

La causa de la patogenia del hipertiroidismo apático no ha sido esclarecida totalmente. Se ha sugerido que puede ocurrir debido a una disminución del tono adrenérgico (por un déficit de catecolaminas circulantes o un agotamiento de sus reservas corporales) secundario a compromiso del sistema nervioso autónomo[1,4,7]. Pese a ello, se observa una mejoría clínica paradójica en los pacientes con hipertiroidismo apático tratados con betabloqueantes[4]. Otra hipótesis postula que existe una resistencia de los tejidos a los efectos de las hormonas tiroideas, con el resultado de una menor expresión clínica de hiperfunción[1,7]. Independientemente de los mecanismos subyacentes involucrados, se ha descrito que los pacientes con hipertiroidismo apático pueden pasar al estado hiperadrenérgico y viceversa[8].

Los pacientes afectados de hipertiroidismo apático pueden presentar fibrilación auricular como única manifestación, ya que la alteración tiroidea pasa frecuentemente inadvertida. A continuación, se reporta un caso de hipertiroidismo apático secundario a adenoma tiroideo tóxico, que se presentó con síncope recurrente por fibrilación auricular paroxística.

Caso clínico

Antecedentes

Mujer de 67 años, jubilada, autoválida, con historia de hipertensión arterial de 10 años de evolución en tratamiento con enalapril, y antecedentes de trombosis venosa profunda recurrente (factor V Leiden) anticoagulada con warfarina. En los últimos 6 meses se encontraba en seguimiento periódico por psiquiatra por síndrome depresivo, en tratamiento con sertralina.

Consultó en Emergencias por cuadros sincopales reiterados en reposo precedidos de mareos. Como consecuencia de las caídas sufrió traumatismo encefalocraneano. No presentaba dolor torácico, palpitaciones o disnea acompañantes. Tampoco relataba fiebre o síntomas infecciosos ni movimientos anormales.

Exploración física

En el examen físico se encontraba vigil, orientada en tiempo y espacio, con signos vitales normales, adelgazada. Prueba de hipotensión ortostática negativa. A nivel de cráneo presentaba hematoma de partes blandas parieto-occipital izquierdo. A nivel cardiovascular central presentaba ritmo regular, con frecuencia cardiaca de 70 lpm, sin soplos; sector periférico sin particularidades. El examen neurológico reveló normalidad en las funciones de alta integración y pares craneanos; tono, fuerzas, reflejos osteotendinosos y sensibilidad sin alteraciones. Al explorar la estática se encontró lateropulsión a izquierda, mientras que la coordinación y la marcha no presentaron alteraciones.

Pruebas complementarias

Se realizó una angiotomografía de cráneo urgente que mostró hemorragia subaracnoidea traumática a nivel de la tienda cerebelosa bilateral, mayor a izquierda, sin alteraciones vasculares **(figura 1).**

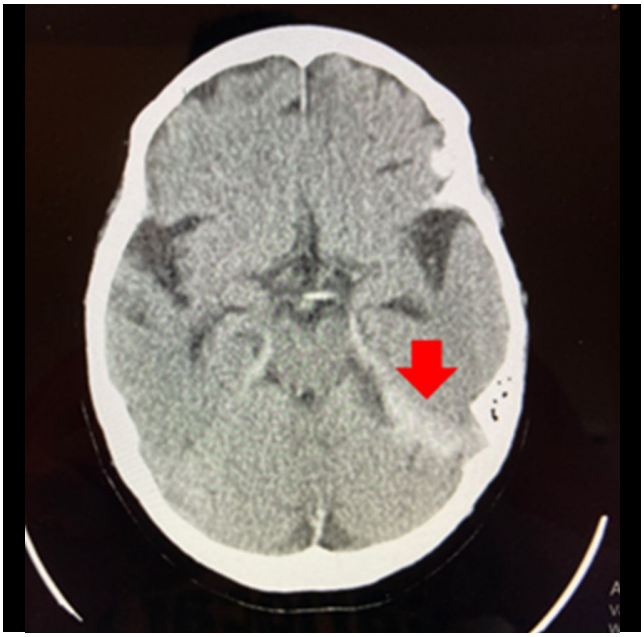

Figura 1. TC de cráneo: hemorragia subaracnoidea a nivel de tienda cerebelosa izquierda *(flecha roja)*.

El tiempo de protrombina era de 21%, con un INR de 3,23; el resto de la analítica sanguínea básica era normal. Debido a la presencia de sangrado intracraneal se realizó reversión urgente de la terapia anticoagulante administrando vitamina K y plasma fresco congelado.

El electrocardiograma mostró ritmo sinusal, conducción auriculo-ventricular e intraventricular normales, intervalo QT normal. El ecocardiograma confirmó hipertrofia ventricular izquierda y dilatación leve de aurícula izquierda, con fracción de eyección conservada.

Se planteó el diagnóstico de síncope arrítmico, dada su presentación en reposo, en ausencia de causas mecánicas demostrables. Se completó la valoración con monitorización por Holter de 24 horas, que mostró ritmo sinusal, con frecuencia cardíaca promedio de 64 lpm (mínima 50, máxima 87 lpm), 8 extrasístoles supraventriculares aisladas y en una oportunidad acopladas; la conducción auriculo-ventricular era normal, sin registrar pausas mayores a 2500 ms. Luego se realizó un registro de eventos no implantable, que detectó un episodio de fibrilación auricular paroxística de breve duración, con respuesta ventricular de hasta 220 lpm, correlacionado clínicamente con presíncope **(figura 2).**

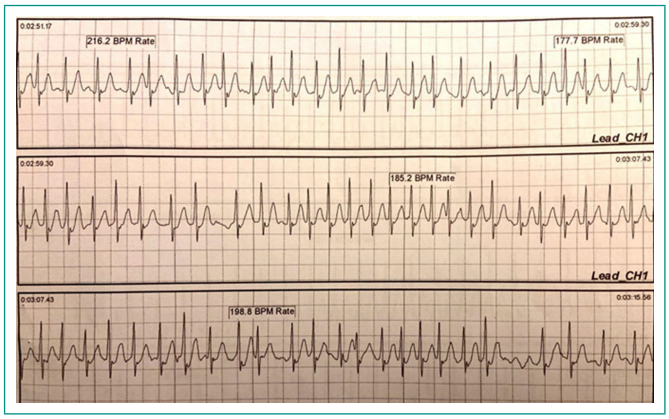

Figura 2. Registro de eventos no implantable: episodio de fibrilación auricular paroxísdtica con respuesta ventricular de hasta 220 lpm.

Posteriormente se recibió el resultado del perfil tiroideo: TSH 0,01 µUI/mL, T3L 12,4 pg/mL, T4L 5,28 ng/dL, confirmando el diagnóstico de hipertiroidismo. Se completó la valoración con una ecografía de cuello que mostró la presencia de un nódulo tiroideo izquierdo de 39 x 25 x 31 mm. El centellograma tiroideo evidenció un nódulo hipercaptante en lóbulo izquierdo.

Evolución

Se reinterrogó a la paciente, que refirió adelgazamiento de aproximadamente 10 kg en los dos meses previos. Se realizó diagnóstico de hipertiroidismo secundario a adenoma tóxico, y se inició tratamiento con metimazol y betabloqueantes. Las hormonas tiroideas se normalizaron en las siguientes 5 semanas.

La paciente no reiteró sincopes, y las alteraciones neurológicas mejoraron progresivamente con terapia de rehabilitación. Posteriormente se reinstaló la terapia anticoagulante oral sin complicaciones, previo control imagenológico, y se coordinó el tratamiento definitivo de su patología tiroidea con radioyodo.

Diagnóstico

Hipertiroidismo apático secundario a adenoma tiroideo tóxico.

Discusión y conclusiones

El abordaje diagnóstico de este caso clínico de hipertiroidismo apático resultó desafiante por su presentación inicial con síncopes recurrentes secundarios a fibrilación auricular paroxística.

El diagnóstico etiológico en pacientes con síncopes no explicados es con frecuencia dificultoso para el internista. El interrogatorio de los antecedentes cardiovasculares y la búsqueda de cardiopatía estructural son fundamentales

en la evaluación inicial, ya que el síncope cardiogénico tiene peor pronóstico[9]. Además, los traumatismos de cráneo en pacientes anticoagulados con síncopes recurrentes pueden ser mortales, así como las complicaciones trombóticas derivadas de la suspensión del tratamiento anticoagulante, cuando el diagnóstico de base es incierto o si existen sangrados graves ya establecidos.

Los síncopes en reposo, en ausencia de causas cardíacas mecánicas, llevaron al planteamiento de síncopes arrítmicos en el caso analizado. Al momento de establecer la causa, quedó demostrado que el rendimiento diagnóstico de la monitorización por Holter de 24 horas fue baja (como describe la literatura, 1 a 20 % según la población estudiada)[10], siendo necesario recurrir a un registro de eventos más prolongado.

El cuadro clínico atípico de hipertiroidismo apático puede llevar a un retraso significativo en el diagnóstico y tratamiento de estos pacientes[7]. Por esta razón, el internista debe tener un alto índice de sospecha diagnóstica en adultos mayores con enfermedad cardiovascular o síntomas psiquiátricos sin causa aparente. Cabe recordar que los factores de riesgo independientes para el desarrollo de fibrilación auricular en el contexto de hipertiroidismo son: edad avanzada, sexo masculino, hipertensión arterial, diabetes, cardiopatía de base e intensidad o duración del estado tirotóxico[11].

Los síntomas depresivos en esta paciente fueron reinterpretados como parte del contexto de enfermedad tiroidea, y la historia de adelgazamiento recabada en un segundo tiempo de entrevista médica fue concordante con el planteo clínico. La detección de la fibrilación auricular y los resultados del perfil tiroideo permitieron continuar con la interpretación diagnóstica, dirigir el tratamiento sintomático inicial y determinar la causa de base, el adenoma tiroideo tóxico, para su resolución definitiva.

En conclusión, el hipertiroidismo apático es una entidad que debe tenerse presente en pacientes adultos mayores con problemas cardiovasculares sin causa aparente. La fibrilación auricular paroxística puede ser una forma de presentación, a forma de síncopes recurrentes inexplicados. El uso precoz de un registro de eventos no implantable puede aumentar la rentabilidad de detección de fibrilación auricular paroxística cuando la monitorización Holter de 24 horas no logra establecer el diagnóstico.

Financiación, conflicto de intereses y consentimiento informado

El presente trabajo no ha recibido ayudas específicas provenientes de agencias del sector público, sector comercial o entidades sin ánimo de lucro. Los autores declaran carecer de conflicto de intereses y disponen de la autorización o consentimiento informado de los involucrados en este caso.

Bibliografía

1. Briseño LP, Ceballos VJC, Rodríguez CZM, *et al.* Hipertiroidismo apático en paciente de mediana edad. Reporte de caso y revisión de la literatura. Rev Fac Med UNAM. 2016; 59(3): 22-26. Accessible en: https://www.medigraphic.com/pdfs/facmed/un-2016/un163e.pdf (último accesso mar. 2024).
2. Lahey FH. Apathetic thyroidism. Ann Surg. 1931; 93(5): 1026–1030. doi: https://doi.org/10.1097%2F00000658-193105000-00008 (último acceso mar. 2024).
3. Trivalle C, Doucet J, Chassagne P, Landrin I, Kadri N, Menard J, *et al.* Differences in the signs and symptoms of hyperthyroidism in older and younger patients. J Am Geriatr Soc. 1996; 44(1): 50–53. doi: https://doi.org/10.1111/j.1532-5415.1996.tb05637.x (último acceso mar. 2024).
4. Ali H, Sarfraz S, Hassan L, Ali H. Atrial fibrillation as an initial presentation of apathetic thyroid storm. Cureus. 2021; 13(9): e17786. doi: https://doi.org/10.7759%2Fcureus.17786 (último acceso mar. 2024).
5. Ali A, Mostafa W, Fernandez C, Ahmad H, Htwe N. Apathetic thyroid storm with cardiorespiratory failure, pulmonary embolism, and coagulopathy in a young male with Graves' disease and myopathy. Case Rep Endocrinol. 2020; 2020: 8896777. doi: https://doi.org/10.1155/2020/8896777 (último acceso mar. 2024).
6. Parker KI, Loftley A, Charles C, Hermayer K. A case of apathetic thyroid storm with resultant hyperthyroidism-induced hypercalcemia. Am J Med Sci. 2013; 346: 338–340. Doi: https://doi.org/10.1097/maj.0b013e31828ffcbc (último acceso mar. 2024).
7. Tagarro D, Gómez A, Salazar R, *et al.* Hipertiroidismo apático. Act Méd Costo. 1977; 20(3) 257-262. Accesible en: https://www.binasss.sa.cr/revistas/amc/v20n31977/art10.pdf (último acceso mar. 2024).
8. Kavita Seetharaman. ODP655 Apathetic hyperthyroidism. Journal of the Endocrine Society. 2022; 6(1): A841. doi: https://doi.org/10.1210/jendso/bvac150.1738 (último accesso mar. 2024).
9. Soteriades ES, Evans JC, Larson MG, Chen MH, Chen L, Benjamin EJ, *et al.* Incidence and prognosis of syncope. New England Journal of Medicine. 2002; 347(12): 878–885. Doi: https://doi.org/10.1056/nejmoa012407 (último acceso mar. 2024).
10. Barbeito-Caamaño C, Sánchez-Fernández G, Bouzas-Mosquera A, Broullón FJ, Álvarez-García N, Vázquez-Rodríguez JM. Diagnostic and prognostic efficiency of 24-hour Holter monitoring in patients with syncope. Med Clin (Barc). 2016; 147(4): 148–150. doi: https://doi.org/10.1016/j.medcli.2016.03.041 (último acceso mar. 2024).
11. Soto S. JR, Verbeke P. BSM. Disfunción tiroidea y corazón. Rev. Méd. Clín. Condes. 2015; 26(2): 186–197. Accesible en: https://www.elsevier.es/es-revista-revista-medica-clinica-las-condes-202-pdf-S0716864015000395 (último acceso mar. 2024).

RECCMI
Revista Española de Casos Clínicos en Medicina Interna
Spanish Journal of Case Records in Internal Medicine

Rev Esp Casos Clin Med Intern (RECCMI). 2024 (abril); 9(1): 32-34 doi: https://doi.org/10.32818/reccmi.a9n1a11

Absceso hepático invasivo recidivante por *Klebsiella mucoviscidosa*

Ximena-Andrea Cano-Narváez[1], Jorge Andrés-Soler[1], Bárbara Gomila-Sard[2], Leyre Darocas-Garrigues[2]

[1]*Servicio de Medicina Interna, Hospital General Universitario de Castellón, Castellón, España*
[2]*Servicio de Microbiología, Hospital General Universitario de Castellón, Castellón, España*

Recibido: *15/02/2024* **Aceptado:** *15/03/2024* **En línea:** *30/04/2024*

Citar como: Cano-Narváez XA, Andrés-Soler J, Gomila-Sard B, Darocas Garrigues L. Absceso hepático invasivo recidivante por *Klebsiella mucoviscidosa*. Rev Esp Casos Clin Med Intern (RECCMI). 2024 (abril); 9(1): 32-34. doi: https://doi.org/10.32818/reccmi.a9n1a11.

Cite this as: Cano-Narváez XA, Andrés-Soler J, Gomila-Sard B, Darocas Garrigues L. *Recurrent invasive liver abscess due to* Klebsiella mucoviscidosa. Rev Esp Casos Clin Med Intern (RECCMI). 2024 (April); 9(1): 32-34. doi: https://doi.org/10.32818/reccmi.a9n1a11.

Autor para correspondencia: Ximena-Andrea Cano-Narvaez. ximenacanonarvaez123@gmail.com

Palabras clave

- Absceso hepático
- *Klebsiella pneumoniae* hipervirulenta
- Cáncer de colon

Resumen

El absceso hepático es una infección con etiología polimicrobiana, pero la emergencia de *Klebsiella pneumoniae* como principal causante, y en concreto los serotipos K1 o K2 con fenotipo mucoide, está aumentando en Europa. Se presenta el caso de un varón de 76 años, que consultó por cuadro febril. Presentaba antecedentes de dos ingresos previos por abscesos hepáticos secundarios a *Klebsiella pneumoniae*. El TAC abdominopélvico evidenció un nuevo absceso hepático y los hemocultivos fueron positivos, nuevamente, para *K. pneumoniae*, constatándose serotipo mucoviscidoso K1.

Keywords

- *Liver abscess*
- *Hypervirulent* Klebsiella pneumoniae
- *Colon cancer*

Abstract

Liver abscess is an infection with polymicrobial etiology, but the emergence of Klebsiella pneumoniae *as the main cause, specifically serotypes K1 or K2 with a mucoid phenotype, is increasing in Europe. We present here the case of a 76 years old man who consulted due to fever. He had a history of two previous admissions for liver abscess secondary to* Klebsiella pneumoniae. *The abdominopelvic CT showed a new liver abscess and the blood cultures were positive, again, for* K. pneumoniae, *confirming mucoviscid serotype K1.*

Puntos destacados

- Las cepas de *Klebsiella pneumoniae* hipervirulentas se asocian a absceso hepático piógeno y tienen mayor riesgo de embolismos sépticos.
- Se debe sospechar una cepa hipervirulenta cuando se evalúa el crecimiento bacteriano en la placa agar, y se debe realizar tipificación del genoma.

Introducción

El absceso hepático es una patología infecciosa relativamente común, de causa habitualmente bacteriana (polimicrobiana en hasta un tercio de los casos) y parasitaria de forma menos frecuente, principalmente amebiana. Se define como absceso hepático invasivo cuando coexisten manifestaciones sépticas extrahepáticas. Desde la década de 1980 ha aumentado la prevalencia de los abscesos hepáticos causados por *K. pneumoniae* con fenotipos hipercapsulares e hipermucoides, especialmente los serotipos K1 o K2, y particularmente en la cuenca asiática del Pacífico, siendo pocos los casos descritos en Europa, Australia y Norte América[1]. Se debe sospechar de cepas mucoides cuando se evalúa el crecimiento bacteriano, sin embargo, para lograr tipificar adecuadamente la cepa es necesario tipificar el genoma[2].

Caso clínico

Antecedentes

Varón de 76 años con antecedente de hipertensión arterial, cardiopatía isquémica y diabetes mellitus tipo 2. Ingresó en mayo de 2018 por un absceso hepático en segmento posterosuperior de lóbulo hépatico derecho por *Klebsiella pneumoniae* multisensible, precisando drenaje percutáneo y tratamiento antibiótico, inicialmente con piperacilina tazobactam (4 semanas), y al alta con cefuroxima oral. La evolución fue favorable y en el seguimiento ambulatorio en los siguientes meses no hubo incidencias.

En junio de 2019 ingresó en la Unidad de Cuidados Intensivos por shock séptico. En la ecografía de abdomen se informó de un nuevo absceso hepático, en lóbulo hepático izquierdo, flemonoso, y no subsidiario de drenaje; se aisló de nuevo en hemocultivos *K. pneumoniae,* sin resistencias en el antibiograma. También recibió nuevamente piperacilina tazobactam, con buena evolución y se completó estudio con tomografía de abdomen (TAC), en la que se apreciaba diverticulosis colónica, y una colangioresonancia y ecocardiograma transtorácico que no mostraron alteraciones destacables.

CTO Editorial
CC BY NC ND

Considerando una posible diverticulitis como causa de los abscesos de repetición, se optó por pautar tratamiento indefinido con rifaximina, aunque el paciente lo suspendió posteriormente por iniciativa propia. En el contexto de la pandemia por COVID-19 se interrumpió el seguimiento. Pero acudió de nuevo a urgencias en marzo 2023 por fiebre de hasta 39ºC, con escalofríos de 2 días de evolución, y sin dolor abdominal ni otra clínica asociada.

Exploración física

En marzo de 2023, el paciente se encontraba con mal estado general, consciente, orientado, febril, taquicárdico, normotenso, eupneico. Sin adenopatías palpables, tonos cardiacos rítmicos sin soplos ni roces, y murmullo vesicular sin agregados. Abdomen blando, depresible, doloroso a la palpación en hipocondrio derecho, sin signos de irritación peritoneal, sin organomegalias ni masas palpables. Neurológico sin meningismo ni focalidad aparente.

Pruebas complementarias

En la analítica sanguínea se evidenció: leucocitosis 12,70 x 10^3/µL (4,80 - 10,80) con neutrofilia 11,60 x 10^3/µ (1,90 - 8,00), índice de Quick 67% (70 - 120) INR 1,33 (0,80 - 1,20) TP 1,33 (0,80 - 1,20), elevación de proteína C reactiva 301,00 mg/L (1,00-10,0) y de procalcitonina 52,20 ng/mL (0,00-0,10), albúmina 3,81 g/dL (3,50 - 5,20), bilirrubina total 0,91 mg/dL (0,50-1,0) GPT 65 UI/L (10-37), GGT 26 UI/L (7,0-50) ,fosfatasa alcalina 68 UI/L (40-145), sodio 137 mmol/L (134 -145), potasio 4,47 mmol/L (3,5-5,0), creatinina 2,31 mg/dL (0,67 - 1,17), filtrado glomerular estimado CKD-EPI 26,31 ml/min/sup (60,00-200,0).

Sedimento urinario normal. PCR de virus respiratorios negativos. Radiografía de tórax sin alteraciones. También se realizó ecografía de abdomen urgente, en la que únicamente se evidenciaron quistes simples hepáticos, ya conocidos.

Se decidió entonces ingreso a cargo de Medicina Interna, bajo tratamiento antibiótico empírico con piperacilina/tazobactam. Para completar el estudio del cuadro febril, y sin un claro foco infeccioso hasta ese momento, se decidió realizar TAC toraco-abdomino-pélvico, en la que se informó de la presencia, a nivel del parénquima hepático, de lesión flemonosa localizada en los segmentos V-VIII, asociada a trombosis probablemente séptica de la vena suprahepática, así como embolismos sépticos pulmonares **(figura 1).**

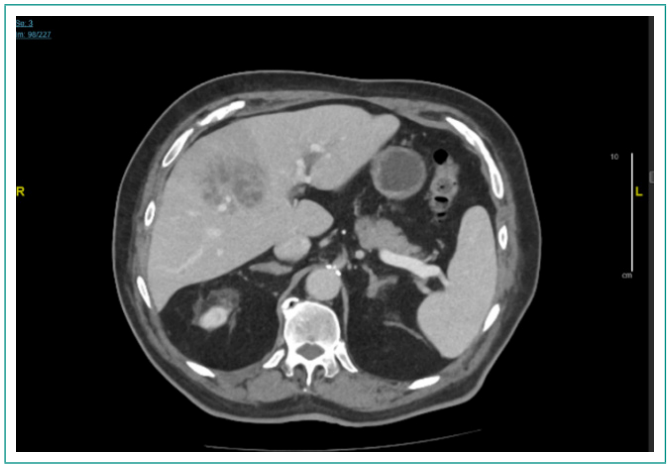

Figura 1. Tomografía de abdomen que muestra lesión flemonosa en parénquima hepático.

Diagnóstico

Los resultados de hemocultivos dieron positivo para *K. pneumoniae* multisensible (fenotipo mucoviscidosa hipervirulenta K1). El estudio genético también positivo para gen asociado a la mucoviscosidad A (magA).

El ecocardiograma transtorácico realizado no mostró hallazgos sugestivos de endocarditis ni otras alteraciones, y la colonoscopia expuso evidencia de diverticulosis pancolónica, y de tres pólipos en colon que se extirparon completamente (adenomas vellosos, uno de ellos con displasia de alto grado).

Evolución

Completó tratamiento antibiótico en planta de hospitalización con ceftriaxona endovenosa a dosis altas (2 g cada 12 horas), durante 21 días con lenta pero progresiva mejoría, y fue finalmente dado de alta con ciprofloxacino oral (500 mg cada 12 horas).

Al mes del alta se realizó un control ecográfico ambulatorio que evidenciaba la disminución de tamaño de la lesión respecto al estudio previo y la repermeabilización de la vena suprahepática, junto con normalización de parámetros inflamatorios en la analítica, decidiéndose entonces la retirada del ciprofloxacino tras 4 semanas de tratamiento ambulatorio. Se añadió en ese momento, empíricamente y con intención profiláctica, rifaximina 200 mg cada 8 horas de forma indefinida. Una nueva ecografía de control posterior mostró completa resolución del absceso.

Discusión y conclusiones

La característica principal de las cepas de *Klebsiella pneumoniae* fenotipo mucoide es su capacidad de virulencia, que viene determinada por una hipercápsula de lipopolisácaridos denominada antígeno K (que comprende desde K1 hasta K78), produciendo una cápsula más gruesa que le confiere mayor viscosidad y capacidad de resistencia al sistema inmune innato y humoral. Su mayor virulencia está también determinada, entre otros factores no del todo conocidos, por un aumento en los sideróforos, codificados por los genes reguladores del fenotipo mucoide A (rmpA y rmpA2), gen asociado a la mucoviscosidad A (magA)[1,2].

Estas cepas hipervirulentas se asocian con mayor frecuencia a absceso hepático y a una mayor tasa de eventos sépticos, incluso en ausencia de inmunodepresión del huésped, en forma de embolismos pulmonares o esplénicos, endoftalmitis y meningitis, complicaciones en promedio un 10-16% más frecuentes en comparación con las cepas de *Klebsiella* no virulentas, que generalmente causan más neumonía e infecciones del tracto urinario. En este contexto clínico, el fenotipo mucoide hipervirulento puede ser sospechado en el laboratorio cuando se evalúa el crecimiento bacteriano con el asa en vertical, estirando las colonias bacterianas en la placa de agar. Si crea un hilo viscoso mayor de 5 mm de longitud es sugestivo y se debe realizar la identificación del genoma especialmente el gen magA, que es el más específico de las cepas K1[1,2].

Respecto al mecanismo de aparición de un absceso hepático, clásicamente se ha considerado como una infección hepática secundaria a la infección de las vías biliares, del sistema venoso portal, de la arteria hepática o la extensión directa desde un foco contiguo de infección. Estudios previos han demostrado que la disrupción en la mucosa colónica podría ser la ruta que facilite la invasión bacteriana al sistema portal, produciéndose una tromboflebitis séptica portal (pileflebitis), y secundariamente, de manera retrógrada, el absceso hepático. Por ello, procesos como la diverticulosis, apendicitis, enfermedad inflamatoria intestinal y las neoplasias del colon se han relacionado con absceso piógeno[3].

Con respecto a los factores de riesgo, la diabetes mellitus podría ser un factor de riesgo para el absceso hepático por *K. pneumoniae.* Aunque su mecanismo no ha logrado ser del todo dilucidado, se cree que los altos niveles de glucemia alterarían la fagocitosis por parte de los neutrófilos, especialmente con serotipos K1 y K2[4]. Como otros factores de riesgo, se han descrito el consumo de alcohol y

la toma de antibióticos en los últimos 30 días especialmente amoxicilina[5]. Se ha descrito también la mayor posibilidad de reinfección con la misma cepa meses o años después de un primer episodio y de un tratamiento correcto[6].

Con respecto al tratamiento del absceso hepático, la cobertura antibiótica inicial debe incluir enterobacterias y anaerobios, por lo que se incluyen betalactámicos, betalactámicos con inhibidores de betalactamasas, cefalosporinas, o quinolonas, en asociación con metronidazol. Posteriormente se ajusta el tratamiento según los resultados de los aislamientos y el antibiograma. Aunque no se ha descrito que el fenotipo hipervirulento de *K. pneumoniae* presente una mayor resistencia antibiótica, sí se han reportado de manera excepcional cepas portadoras de β-lactamasas de espectro extendido (BLEE) o carbapenemasas[7]. Sin embargo, la tasa de mortalidad no es muy diferente, en torno a un 5%[1].

La duración del tratamiento suele ser de 4-6 semanas, aunque determinados pacientes pueden requerir ciclos de antibiótico más largos si hay evidencia ecográfica y/o analítica que sugiera persistencia de infección, y debe finalizar cuando se demuestre una resolución completa o casi completa de la cavidad del absceso[1,2]. Siempre debe considerarse el drenaje del absceso cuando sea técnicamente viable.

En cuanto a la realización de colonoscopias como tamizaje de cáncer colorrectal en pacientes con abscesos piógenos secundarios a *K. pneumoniae,* una revisión sistemática que incluyó 18.607 pacientes de diferentes países del continente europeo, incluyendo España, evaluó que la prevalencia de neoplasia colorrectal fue un 7,9 % mayor en pacientes con abscesos causados por *K. pneumoniae* en comparación con el 1,2% del grupo control[6] . A pesar de las limitaciones de los estudios retrospectivos, estos datos sugieren la posibilidad de considerar la búsqueda de neoplasia oculta en pacientes con absceso hepático piógeno, especialmente en el causado por *K. pneumoniae.*

Financiación, conflicto de intereses y consentimiento informado

El presente trabajo no ha recibido ayudas específicas provenientes de agencias del sector público, sector comercial o entidades sin ánimo de lucro. Los autores declaran carecer de conflicto de intereses y disponen de la autorización o consentimiento informado de los involucrados en este caso.

Bibliografía

1. Jun JB. Klebsiella pneumoniae liver abscess. Infect Chemother. 2018; 50(3): 210-218. doi: https://doi.org/10.3947/ic.2018.50.3.210 (último acceso mar. 2024).
2. Shon AS, Bajwa RP, Russo TA. Hypervirulent (hypermucoviscous) Klebsiella pneumoniae. A new and dangerous breed. Virulence. 2013; 4(2): 107-118. doi: https://doi.org/10.4161/viru.22718 (último acceso mar. 2024).
3. Tsai MS, Lee HM, Hsin MC, Lin CL, Hsu CY, Liu YT, *et al.* Increased risk of pyogenic liver abscess among patients with colonic diverticular diseases: a nationwide cohort study. Medicine (Baltimore). 2015; 94(49): e2210. doi: https://doi.org/10.1097/MD.0000000000002210 (último acceso mar. 2024).
4. Lin JC, Siu LK, Fung CP, Tsou HH, Wang JJ, Chen CT, *et al.* Impaired phagocytosis of capsular serotypes K1 or K2 Klebsiella pneumoniae in type 2 diabetes mellitus patients with poor glycemic control. J Clin Endocrinol Metab. 2006; 91(8): 3084-3087. doi: https://doi.org/10.1210/jc.2005-2749 (último acceso mar. 2024).
5. Qian Y, Wong CC, Lai S, Chen H, He X, Sun L, *et al.* A retrospective study of pyogenic liver abscess focusing on Klebsiella pneumoniae as a primary pathogen in China from 1994 to 2015. Sci Rep. 2016; 6: n38587. doi: https://doi.org/10.1038/srep38587 (último acceso mar. 2024).
6. Mohan BP, Meyyur Aravamudan V, Khan SR, Chandan S, Ponnada S, Asokkumar R, *et al.* Prevalence of colorectal cancer in cryptogenic pyogenic liver abscess patients. Do they need screening colonoscopy? A systematic review and meta-analysis. Dig Liver Dis. 2019; 51(12): 1641-1645. doi: https://doi.org/10.1016/j.dld.2019.08.016 (último acceso mar. 2024).
7. Yang Q, Jia X, Zhou M, Zhang H, Yang W, Kudinha T, *et al.* Emergence of ST11-K47 and ST11-K64 hypervirulent carbapenem-resistant Klebsiella pneumoniae in bacterial liver abscesses from China: a molecular, biological, and epidemiological study. Emerg Microbes Infect. 2020; 9(1): 320-331. doi: https://doi.org/10.1080/22221751.2020.1721334 (último acceso mar. 2024).

RECCMI
Revista Española de Casos Clínicos en Medicina Interna
Spanish Journal of Case Records in Internal Medicine

Rev Esp Casos Clin Med Intern (RECCMI). 2024 (abril); 9(1): 35-38 doi: https://doi.org/10.32818/reccmi.a9n1a12

Dermatomiositis grave: enfermedades autoinmunes y su retraso diagnóstico

Salvador Aguilar-Alba[1], Esperanza Sastre-Menor[1], Alba Quirós-Jiménez[1], Rafael Ángel Fernández de la Puebla-Giménez[1], Inmaculada Sánchez-Ramírez[2]

[1]*Unidad de Medicina Interna, Hospital Universitario Reina Sofía, Córdoba, España*
[2]*Unidad de Anatomía Patológica, Hospital Universitario Reina Sofía, Córdoba, España*

Recibido: *08/02/2024* **Aceptado:** *19/03/2024* **En línea:** *30/04/2024*

Citar como: Aguilar-Alba S, Sastre-Menor E, Quirós-Jiménez A, Fernández de la Puebla-Giménez RA, Sánchez-Ramírez I. Dermatomiositis grave: enfermedades autoinmunes y su retraso diagnóstico. Rev Esp Casos Clin Med Intern (RECCMI). 2024 (abril); 9(1): 35-38. doi: https://doi.org/10.32818/reccmi.a9n1a12.

Cite this as: Aguilar-Alba S, Sastre-Menor E, Quirós-Jiménez A, Fernández de la Puebla-Giménez RA, Sánchez-Ramírez I. *Severe dermatomyositis: autoimmune diseases and their diagnostic delay.* Rev Esp Casos Clin Med Intern (RECCMI). 2024 (April); 9(1): 35-38. doi: https://doi.org/10.32818/reccmi.a9n1a12.

Autor para correspondencia: Salvador Aguilar-Alba. salva20194@gmail.com

Palabras clave
- Dermatomiositis
- Debilidad muscular
- Deglución
- Metilprednisolona
- Rituximab

Resumen

Mujer de 34 años con lesiones cutáneas eritematosas, edematización generalizada, astenia y debilidad muscular proximal, diagnosticada tras valoración médica y pruebas complementarias de dermatomiositis con anticuerpos anti-Mi-2 positivos. La paciente precisó tratamiento con pulsos de metilprednisolona, rituximab e inmunoglobulinas por afectación grave de musculatura esofágica y de grupos musculares proximales de extremidades superiores e inferiores. Durante los 142 días de ingreso la paciente presentó numerosas complicaciones con lenta respuesta al tratamiento instaurado. A los 6 meses había recuperado la capacidad deglutoria, sin embargo, continuaba siendo dependiente para las actividades básicas de la vida diaria por debilidad muscular proximal en extremidades.

Keywords
- *Dermatomyositis*
- *Muscle weakness*
- *Deglutition*
- *Methylprednisolone*
- *Rituximab*

Abstract

A 34-year-old woman with erythematous skin lesions, generalized edema, asthenia and proximal muscle weakness, was diagnosed after medical evaluation and complementary tests of dermatomyositis with positive anti-Mi-2 antibodies. The patient required treatment with pulses of methylprednisolone, rituximab and immunoglobulins due to severe involvement of the esophageal muscles and proximal extremities. During the 142 days of admission, the patient presented numerous complications with a slow response to the installed treatment. After 6 months she had recovered swallowing, however, she continued to be dependent for basic activities of daily living due to proximal muscle weakness in the extremities.

Puntos destacados

- La dermatomiositis por anticuerpos anti-Mi-2 es una enfermedad poco conocida y su afectación suele ser grave. Consecuentemente, es vital un manejo interdisciplinar, una terapia adecuada temprana y un seguimiento estrecho a largo plazo debido a la comorbilidad que causa.

Caso clínico

Antecedentes

Mujer de 34 años con hipotiroidismo subclínico sin tratamiento, esteatosis hepática no alcohólica leve, obesidad y posible rosácea en seguimiento por Dermatología sin respuesta al tratamiento tópico con piroxicam y prednicarbato. Acudía a Urgencias por presentar lesiones eritematosas y artralgias de 3 meses de evolución asociadas a debilidad muscular, astenia y edematización generalizada de nueva aparición en el último mes. No presentaba clínica sugestiva de infección a ningún nivel ni había comenzado a tomar ningún fármaco recientemente.

Exploración física

Edema generalizado sin fóvea y lesiones cutáneas eritematosas parcheadas, no sobreelevadas en miembros superiores **(figura 1),** escote y facial con angioedema asociado **(figura 2).** Lesiones eritematosas en mucosa oral. En la exploración neurológica: debilidad muscular simétrica de predominio proximal 4/5 a nivel de extremidades superiores y 5/5 a nivel de inferiores, que limitaba la deambulación. Sensibilidad preservada. Pares craneales sin déficit. Marcha y prueba de Romberg no valorables por debilidad.

Figura 1. Brazo derecho con edematización cutánea y eritema maculopapular violáceo.

Figura 2. Lesiones en mucosas y angioedema asociado.

Pruebas complementarias

En el análisis de sangre se evidenciaba la presencia de anemia normocítica y alteración del perfil hepatobiliar, junto con PCR 89 mg/L (normal <10 mg/L) y CK 26.000 U/L (normal 34-145 U/L). En la ecografía abdominal presentaba esteatosis hepática leve junto con discreta esplenomegalia. La radiografía de tórax no presentó hallazgos y el test de antígeno para SARS-CoV-2 fue negativo.

Durante su ingreso se amplió estudio con autoinmunidad, con ANA a título de 1/640 con patrón homogéneo anticuerpos del perfil de miositis anti-Mi-2 alfa y beta positivos. Para descartar causa paraneoplásica, se realizó estudio con tomografía computarizada de tórax-abdomen-pelvis que no mostró hallazgos sugestivos de neoplasia oculta.

Para abordar la debilidad muscular se realizó una electromiografía, que reveló un patrón de afectación miopática grave de musculatura proximal y distal, con afectación grave de la conducción de las descargas con disminución de la amplitud de los potenciales motores evocados. Se confirmaron los hallazgos en resonancia magnética de edema muscular generalizado bilateral, especialmente en grupos musculares proximales de las extremidades superiores e inferiores, hiperintensos en las secuencias T2 y STIR **(figura 3).** Con todo ello, la biopsia muscular estableció el diagnóstico de miopatía inflamatoria con patrón necrotizante perifascicular compatible con dermatomiositis **(figura 4,** en la página siguiente).

Evolución

Durante su ingreso en planta de hospitalización de Medicina Interna del Hospital Universitario Reina Sofía de Córdoba se instauró tratamiento de soporte junto con corticoterapia con prednisona 90 mg/24 horas (dosis 1 mg/kg de peso/día).

Ante el empeoramiento progresivo en los primeros días, se iniciaron pulsos de metilprednisolona 500 mg cada 24 horas durante 3 días e inmunoglobulinas a dosis de 1 g/kg/día durante 2 días, con nula mejoría clínica. Se añadió azatioprina 50 mg/12 horas sin respuesta.

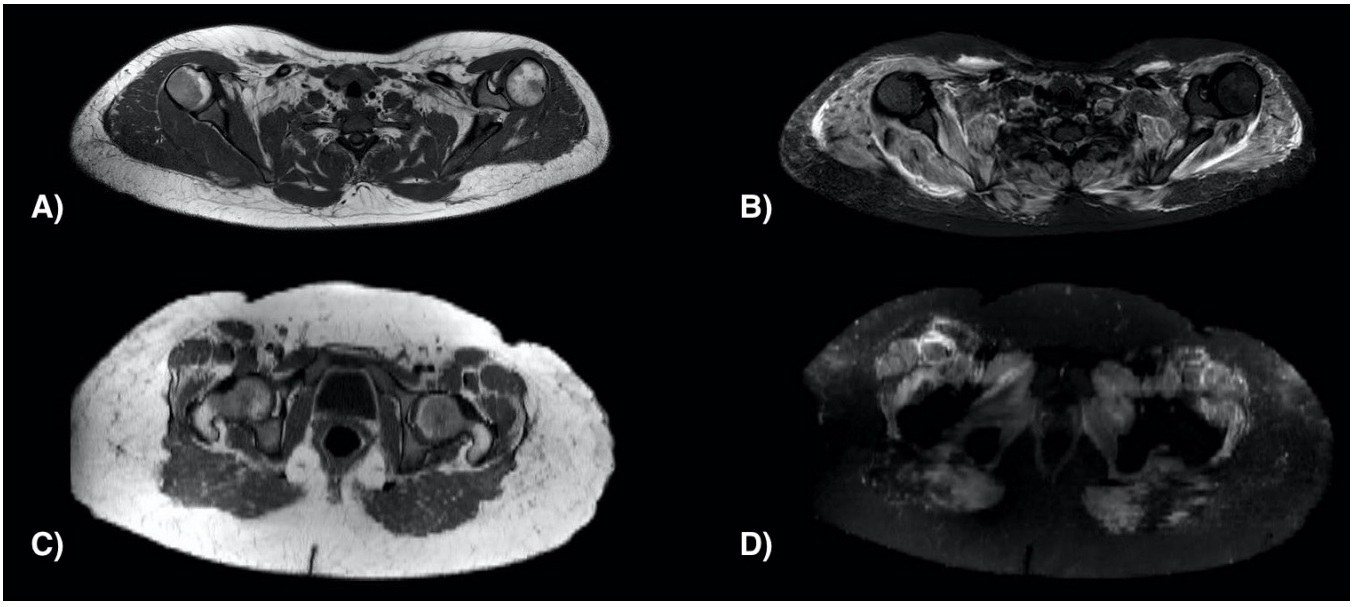

Figura 3. Resonancia sin contraste con edema muscular generalizado de forma bilateral y simétrica (fase aguda): **A)** corte transversal en secuencia T1 en cintura escapular y proximal de brazos; **B)** corte transversal en secuencia STIR en cintura escapular y proximal de brazos; **C)** corte transversal en secuencia T1 en cintura pelviana y proximal de muslos; **D)** corte transversal en secuencia STIR en cintura pelviana y proximal de muslos.

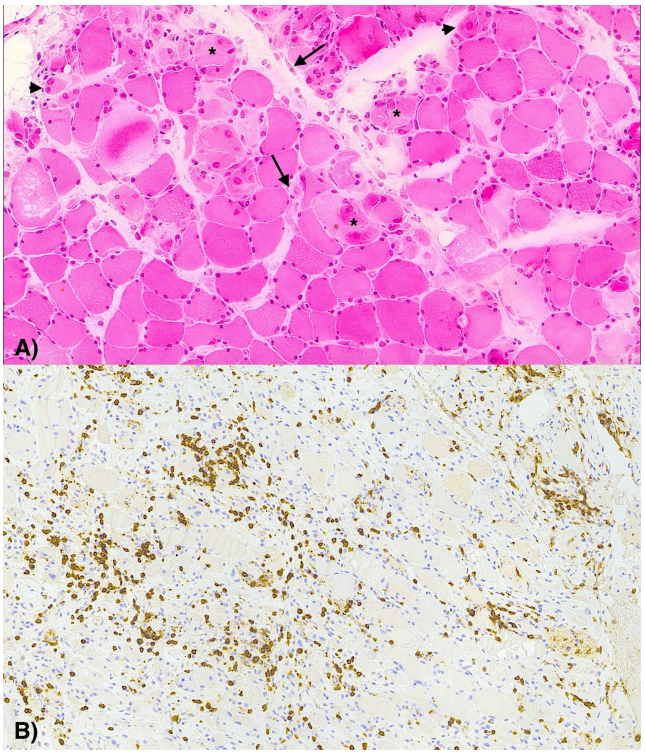

Figura 4. Cortes biopsia muscular: **A)** corte en congelación, H-E (40x): atrofia muscular perifascicular *(flechas)*, con numerosas fibras musculares necróticas *(asterisco)*, y fibras regenerativas pequeñas situadas en la periferia de las mismas *(punta de flecha)*. **B)** Tinción de CD3 por inmunohistoquímica (40x): se observaba moderado infiltrado inflamatorio entre las fibras musculares.

Tras el fracaso terapéutico inicial se inició nueva inducción con pulsos de metilprednisolona 500 mg durante 5 días seguido de 1 g de rituximab cada 15 días e inmunoglobulinas mensuales a dosis total de 2 g/kg de peso. Se pautó prednisona 90 mg de mantenimiento y tacrólimus a dosis guiada por niveles plasmáticos.

Como complicaciones del ingreso prolongado, destacó una acumulación de secreciones respiratorias a causa de la afectación de musculatura esofágica precisando de la colocación de sonda nasogástrica, sin evitar. Asimismo, se realizaron microaspiraciones con diversos aislamientos microbiológicos en esputo, y la paciente necesitó de antibioterapia dirigida y alto flujo de oxígeno por insuficiencia respiratoria. Además, presentaba tendencia a taquicardia con niveles de troponinas elevados por lo que se realizaron ecoscopias seriadas por parte de Cardiología para despistaje de afectación miocárdica.

Se evidenció IgM positiva para CMV con 2200 copias, tratada con ganciclovir durante 2 semanas y profilaxis secundaria para CMV y *Pneumocystis jiroveccii*. Pese a las complicaciones infecciosas descritas, no se necesitó detener ni retrasar el tratamiento inmunomodulador, ya que la respuesta a los tratamientos dirigidos contra las infecciones fue óptima.

La paciente inició tratamiento rehabilitador con dificultad por persistencia de edematización generalizada y debilidad en cinturas pelviana y escapular. Los valores de CK disminuyeron progresivamente.

A partir de la semana 20 de ingreso los síntomas clínicos se estabilizaron, con descenso de corticoterapia de mantenimiento y mejoría lenta pero continua de la fuerza muscular y recuperación parcial de la deglución, precisando la sonda nasogástrica ambulatoria.

Al alta hospitalaria tras 142 días de ingreso, continuó tratamiento con tacrólimus 5 mg cada 12 h y prednisona 50 mg cada 24 horas, así como rehabilitación en domicilio. Se programó seguimiento en Hospital de Día de Medicina Interna para infusión de inmunoglobulinas a dosis de 1 g/kg cada 24 h durante 2 días al mes. A los 6 meses se pautó nueva dosis única de rituximab 500 mg, habiendo recuperado totalmente la capacidad deglutoria en este momento y con niveles de CK normales, aunque continuando con marcada debilidad proximal en las actividades y con dependencia moderada para las actividades de la vida diaria.

Diagnóstico

Dermatomiositis por anticuerpos anti-Mi-2 alfa y beta positivos con afectación grave de musculatura esofágica y de extremidades proximales.

Discusión y conclusiones

La dermatomiositis por anticuerpos anti-Mi-2 es una enfermedad poco frecuente incluida en las miopatías inflamatorias idiopáticas y potencialmente grave[1,2]. Ante su sospecha debe realizarse estudio con analítica sanguínea incluyendo enzimas hepáticas, CK y perfil de autoinmunidad de miopatías, electromiografía, resonancia magnética muscular y confirmación diagnóstica con biopsia muscular. Su principal característica clínica es la presencia de debilidad muscular simétrica y proximal que suele presentar meses de evolución junto a la clínica dermatológica[3]. En un porcentaje elevado de casos la dermatomiositis se encuentra asociada a una enfermedad neoplásica maligna subyacente, como el síndrome paraneoplásico, por lo que resulta fundamental descartar dicha posibilidad[4].

En cuanto al diagnóstico diferencial con otras miopatías inflamatorias, se pueden encontrar autoanticuerpos específicos como los anti-Mi-2 presentes en nuestro caso, que confieren un fenotipo y un pronóstico determinado. Clínicamente, se asocian con afectación cutánea marcada en zona de escote y cintura pelviana y escapular, así como afectación muscular grave con predominio de necrosis e infiltrados macrofágicos en la anatomía patológica, que solo se ha descrito en miopatías como la necrotizante inmunomediada, que en ocasiones presenta anticuerpos anti-SRP o Anti-HMGCR y no presenta afectación dermatológica[3].

Los anti-Mi-2 no suelen asociarse a malignidad como en el caso que presentamos, a diferencia de los anti-TIF1γ y los anti-NXP-2 presentes en otras dermatomiositis, no suelen presentar afectación pulmonar a diferencia de los anti-MDA[5] característicos en la dermatomiosisitis amiopática o los anti-ARNt en el caso del síndrome antisintetasa[5]. En comparación con la miopatía por cuerpos de inclusión, esta entidad es más frecuente en hombres y presenta un curso clínico más subagudo, mayor afectación distal y asimétrica[6].

El tratamiento depende de la gravedad de la clínica, incluyendo desde pulsos de metilprednisolona a prednisona a dosis de 1 mg/kg/día junto a un ahorrador de corticoides (metotrexato, azatioprina, micofenolato, tacrólimus). Cuando la afectación es grave, como en nuestro caso, se puede iniciar rituximab y si no hubiera mejoría, inmunoglobulinas mensuales[7].

El pronóstico se relaciona con el tiempo de evolución, y la afectación muscular al diagnóstico demostrada por los niveles de CK. En ocasiones no es posible la recuperación de la fuerza muscular debido al retraso diagnóstico o a una afectación fulminante condicionada por la sustitución grasa del músculo dañado. En el caso que presentamos se combinan ambos factores, ya que nuestra paciente, por una parte, refería 3 meses de sintomatología y por otra, a su ingreso presentaba niveles de CK superiores a los descritos para esta entidad en la bibliografía revisada[8]. La recuperación funcional total de estos pacientes no

es posible en la mayoría de las veces a pesar de la mejoría de la fuerza muscular y la normalización de los niveles de CK. De este modo, nos parece crucial el conocimiento de esta patología debido a la necesidad de un abordaje multidisciplinar y precoz.

Financiación, conflicto de intereses y consentimiento informado

El presente trabajo no ha recibido ayudas específicas provenientes de agencias del sector público, sector comercial o entidades sin ánimo de lucro. Los autores declaran carecer de conflicto de intereses y disponen de la autorización o consentimiento informado de los involucrados en este caso.

Bibliografía

1. Fornaro M, Girolamo F, Cavagna L, Franceschini F, Giannini M, Amati A, *et al.* Severe muscle damage with myofiber necrosis and macrophage infiltrates characterize anti-Mi2 positive dermatomyositis. Rheumatology (Oxford). 2021; 60(6): 2916-2926. doi: https://doi.org/10.1093/rheumatology/keaa739 (último acceso mar. 2024).
2. Pinal-Fernandez I, Mecoli CA, Casal-Dominguez M, Pak K, Hosono Y, Huapaya J, *et al.* More prominent muscle involvement in patients with dermatomyositis with anti-Mi2 autoantibodies. Neurology. 2019; 93(19): e1768-e1777. doi: https://doi.org/10.1212/WNL.0000000000008443 (último acceso mar. 2024).
3. Tanboon J, Inoue M, Hirakawa S, Tachimori H, Hayashi S, Noguchi S, *et al.* Pathologic features of anti-Mi-2 dermatomyositis. Neurology. 2021; 96(3): e448-e459. doi: https://doi.org/10.1212/WNL.0000000000011269 (último acceso mar. 2024).
4. Galimberti F, Li Y, Fernandez AP. Clinically amyopathic dermatomyositis: clinical features, response to medications and malignancy-associated risk factors in a specific tertiary-care-centre cohort. Br J Dermatol. 2016; 174(1): 158-164. doi: https://doi.org/10.1111/bjd.14227 (último acceso mar. 2024).
5. Mimori T, Imura Y, Nakashima R, Yoshifuji H. Autoantibodies in idiopathic inflammatory myopathy: an update on clinical and pathophysiological significance. Curr Opin Rheumatol. 2007; 19(6): 523-529. doi: https://doi.org/10.1097/BOR.0b013e3282f01a8c (último acceso mar. 2024).
6. Kim S, Lee S, Park H, Choi Y. P329 The role of autoantibodies in diagnosis of idiopathic inflammatory myopathies. Neuromuscular Disorders. 2023; 33(suppl.1): S96-S97. doi: https://doi.org/10.1016/j.nmd.2023.07.127 (último acceso mar. 2024).
7. McGrath ER, Doughty CT, Amato AA. Autoimmune myopathies: updates on evaluation and treatment. Neurotherapeutics. 2018; 15(4): 976-994. doi: https://doi.org/10.1007/s13311-018-00676-2 (último acceso mar. 2024).
8. Kronzer VL, Kimbrough BA, Crowson CS, Davis JM III, Holmqvist M, Ernste FC. Incidence, prevalence, and mortality of dermatomyositis: a population-based cohort study. Arthritis Care Res (Hoboken). 2023; 75(2): 348-355. doi: https://doi.org/10.1002/acr.24786 (último acceso mar. 2024).

RECCMI
Revista Española de Casos Clínicos en Medicina Interna
Spanish Journal of Case Records in Internal Medicine

Rev Esp Casos Clin Med Intern (RECCMI). 2024 (abril); 9(1): 39

Nota editorial

Agradecimiento a los revisores de 2023

Una de las preocupaciones más importantes de los editores de revistas científicas es el procedimiento de revisión por pares, ya que resulta, a veces, extremadamente complicado encontrar revisores que trabajen los manuscritos con diligencia y calidad en un proceso voluntario y altruista. Por esta razón, desde el Comité de Dirección de RECCMI publicamos el listado de nuestros revisores, colaboradores imprescindibles del año anterior, 2023, agradeciéndoles profundamente su dedicación y su generosidad en este proceso.

Mercedes Acebal Blanco	Patricia Fanlo Mateo	José María Peña Sánchez de Rivera
Josefa Andrea Aguilar García	Carlos Feijoo Massó	Laura Pérez Sánchez
Belén Alonso Ortiz	Gema Flox	Javier Ramos Lázaro
Esaú del Cristo Álvarez Lora	José Mª Galván Román	Antonio Ramos Martínez
Ana Cristina Antolí Royo	Salvador García Morillo	Manuel Raya Cruz
Rosa Arborio Pinel	Víctor José González Ramallo	Santiago Rodríguez Suárez
José Carlos Arévalo Lorido	Laura González González-Vázquez	Igor Romaniouk Jakovler
Beatriz Avilés Bueno	Santos Ibáñez Barceló	Carlos Romero Gómez
Luis M. Beltrán Romero	Guido Ignacio Jelves Muñoz	Guillermo Ropero Luis
Máximo Bernabéu Witel	Francisco Javier Lugo Rincón-Gallardo	José Miguel Rosales Zabal
Silvia Bielsa Martín	Davide Luordo Tedesco	David Rubal Bran
Rafael Bravo Marques	Miguel Marcos Martín	Juan Diego Ruiz Mesa
Pamela Cabezas	María Dolores Martín Escalante	José Alberto San Román Calvar
Luis Cabezudo Molleda	Diego Rodrigo Martínez Rodríguez	Trinitario Sánchez Montón
Carlos Hernán Calderón Franco	Francisco Martos Pérez	María Sánchez Ledesma
Cinthya Karina Campoverde Chamba	Reinaldo Luis Menéndez Capote	Emilio Santín Piñero
Jesús Canora Lebrato	Javier Moreno Díaz	Cecilia Suárez Carantoña
Jesús Casado Cerrada	Luis Guillermo Moreno Madrigal	Francisco Javier Teigell Muñoz
Pedro Casado Escribano	Alberto Muela Molinero	Fernando Tornero
Begoña Cortés Rodríguez	Juan Navarrete	Verónica Torres Esteche
Ángel Pedro Crisolino Pozas	Ignacio Novo Veleiro	Javier Trujillo Santos
Pilar Cubo Romano	Luis Enrique Núñez Moscoso	Sócrates Vargas Naranjo
Javier de la Fuente Aguado	Julián Olalla Sierra	José Felipe Varona Arche
Carlos Jesús Dueñas Gutiérrez	Luis Alberto Pallás Beneyto	Laura González Vázquez
Javier Ena	José María Pedrajas Navas	Alba Velázquez Benito
Francisco Epelde Gonzalo	Xoel Pena Pérez	José Luis Zambrana García

María Dolores Martín-Escalante y Carlos María San Román-Terán
Editores de RECCMI, SEMI